

Весна М. Бикић

Археолошки институт, Београд
v.bikic@ai.ac.rs

Биљана Р. Лучић

Завод за заштиту споменика културе Сремска Митровица

Наташа П. Миладиновић-Радмиливић

Археолошки институт, Београд

Оригинални научни рад
Примљен: 14.9.2021.
Прихваћен: 16.5.2022.

ПОГРЕБНИ ОБИЧАЈИ СТАНОВНИШТВА У СРЕМСКОЈ БСКУПИЈИ: НЕКРОПОЛА XVII–XVIII ВЕКА НА НАЛАЗИШТУ ПАЛАНКА У СРЕМСКОЈ МИТРОВИЦИ

Апстракт: Током заштитних археолошких ископавања које је Завод за заштиту споменика културе у Сремској Митровици сproveо на локалитету Паланка у источном делу града 2014. и 2016. године, откривено је осамнаест гробова из раздобља XVII–XVIII века. Истраживање ове некрополе је од изузетног значаја, јер смо први пут у ирилици да сазнамо детаље о становницима Сремске Митровице на почетку новог доба. Анализе су нам омогућиле да сикнемо увид у њихов здравствени статус, начин живота и навике. С друге стране, погребни обичаји и гробни налази, пре свега крунице са религиозним медаљцама, укоснице, као и фрагменти златовеза, говоре о друштвеном статусу, веровањима и културном идентитету ње заједнице.

Кључне речи: Срем, XVII–XVIII век, некропола, инхумација, погребни обред, девиционалије

Интердисциплинарне студије смрти и сахране становништва на почетку новог века једна су од најмлађих грана археологије, која се последњих година убрзано развија захваљујући ширењу свести о значају изучавања каснијих (млађих) историјских периода у европским земљама.¹ Парадоксално, јачање академског интересовања у многим регијама практично је изнуђено угроженошћу нововековних културних хоризоната развојним програмима, односно инфраструктурним и другим радовима која тим програмима претходе, пре свега у градовима. У том смислу, остаци нововековних некропола представљају можда највећи истраживачки изазов, с обзиром на неповољне стратиграфске околности, попут плитких нивелета укопа у односу на коте савремених структура, тиме и фрагилности хуманих

¹ B. Tarlow 2015; Korpiola, Lahtinen 2015; Renshaw, Powers 2016.

Vesna M. Bikić

Institute of Archaeology, Belgrade

Biljana R. Lučić

Institute for the Protection of Cultural Monuments
Sremska Mitrovica

Nataša P. Miladinović-Radmilović

Institute of Archaeology, Belgrade

FUNERARY CUSTOMS OF THE POPULATION IN THE BISHOPRIC OF SYRMIA: THE 17th–18th CENTURY NECROPOLIS AT THE SITE OF PALANKA IN SREMSKA MITROVICA

Abstract: During the protective archaeological excavations carried out by the Institute for the Protection of Cultural Monuments in Sremska Mitrovica at Palanka site in the east part of the town in 2014 and 2016, 18 graves from the 17th–18th century period were discovered. The surveying of this necropolis is of exceptional importance, for we have an opportunity for the first time to learn details about the residents of Sremska Mitrovica at the beginning of the Modern Age. The conducted analyses have enabled us to get an insight into their health status, the way of life and habits. On the other hand, the funerary customs and the grave finds, primarily rosaries with religious medals, hairpins, as well as a fragment of goldwork, speak of the social status, beliefs and the cultural identity of the community.

Key Words: Syrmia, 17th–18th century, necropolis, inhumation, funerary rite, devotionals

Interdisciplinary studies of the death and the burial of the population at the beginning of the Modern Age are one of the youngest branches of archaeology that has been developing rapidly in recent years thanks to the spreading of the awareness of the importance of studying later (more recent) historical periods in the European countries.¹ Paradoxically, the strengthening of the academic interest in many regions has been practically forced by the threat to the cultural horizons of the Early Modern Period coming from development programmes, i.e., from infrastructural and other works that precede these programmes, primarily in cities. In that sense, the remains of Early Modern Period necropolises represent perhaps the greatest research challenge, taking into consideration the unfavourable stratigraphic circumstances, such as shallow burial levels in rela-

¹ B. Tarlow 2015; Korpiola, Lahtinen 2015; Renshaw, Powers 2016.

остеолошких остатака. У датом контексту, нарочити значај исказали су обимни археолошки захвати у средњој Европи и земљама нашег окружења, пре свега Хрватској, Мађарској и Чешкој, који су праћени објавом резултата истраживања нововековних сахрана и одговарајућим специјалистичким студијама.²

Напори да се нововековна археологија, укључујући и изучавање погребне праксе, доведе у фокус истраживања приметна је и у нашој средини,³ мада је одјек тих напора у стручној заједници и даље доста слаб. Као и у остатку Европе, значајан извор грађе долази из археолошких истраживања заштитног карактера. Један од таквих донела су најновија истраживања у Сремској Митровици, на налазишту Паланка, где су, у две временски блиске кампање (2014. и 2016. године), први пут документовани остаци гробља становника Митровице с почетка новог доба. Важност овог открића је изузетна због веродостојних показатеља о погребној пракси становника града у XVII–XVIII веку, раздобљу које је у археолошком погледу у великој мери непознато.

Током своје дуге, већином бурне прошлости Митровица је имала статус важног политичког и црквеног средишта у Срему – подручја између Дунава и доњег тока Саве, које је представљало гранични појас између географских целина Панонске низије и Балканског полуострва, а често и границу политичких, државних и црквених интереса. У новијој прошлости, прекретницу у развоју доноси мохачки поход султана Сулејмана II 1521–1526. године, који је резултирао освајањем Митровице и успостављањем османске власти у читавом Срему, такође и великим демографским променама.⁴ Већ среди-

² Публикације су различитог обима и садржаја, стога смо приликом цитирања у овом раду предност дале прегледним чланцима и тематским зборницима. Користимо прилику да колегиници Ани Азиновић Бебек (dr Ана Azinović Bebek, Hrvatski restauratorski zavod) срдечно захвалимо на помоћи у вези с девоционалијама.

³ Симић 1992; Симић, Благојевић 1995; Поповић, Бикић 2004; Веселичић 2008; Бикић 2013; Miladinović-Radmilović, Bikić 2015; Bikić, Miladinović-Radmilović 2016; 2018; 2020; Бикић 2019; Миладиновић-Радмиловић, Бикић 2022.

⁴ Промену власти и политичких чинилаца пратила је и промена у саставу становништва – муслиманско становништво запоседа градове и утврђења, а у насеља која су запустела у току турских похода насељавају се прекодунавски Срби и Власи из Смедеревског и Зворничког санџака. Митровица постаје нека врста тачке разграничења између доњег Срема (од Београда до Митровице), насељеног православеним хришћанима, и западног дела Сремског санџака (од

tion to the elevations of modern structures, and thus the fragility of human osteological remains. In this context, extensive archaeological interventions in Central Europe and the surrounding countries, primarily Croatia, Hungary and Czechia, accompanied by the publication of research results on modern history burials and the relevant specialist studies have been of particular importance.²

The efforts to bring modern period archaeology, including the study of funerary practice, into the focus of explorations can be noticed in our country as well,³ although the appreciation of these efforts in the professional community continues to be rather weak. Like in the rest of Europe, a significant source of the material comes from archaeological explorations that have a protective character. One of these came from the latest surveys in Sremska Mitrovica, at Palanka site, where, in two campaigns close in terms of time (in 2014 and 2016), the remains of a cemetery used by the residents of Mitrovica at the beginning of the Modern Age were documented for the first time. The importance of this discovery is exceptional, due to credible indicators concerning the funerary practice of the inhabitants of the city in the 17th–18th century, a period that is largely unknown in archaeological terms.

During its long, mostly turbulent past, Mitrovica had the status of an important political and ecclesiastical centre of Syrmia – the area between the Danube and the lower course of the Sava that constituted the border between the Pannonian Plain and the Balkan Peninsula, and often the border between the political, state and church interests. In the recent past, the turning point in its development was brought by Mohács campaign of Sultan Suleiman II in 1521–1526, which resulted in the conquest of Mitrovica and the establishment of the Ottoman rule in entire Syrmia, as well as in major demographic changes.⁴ Already around

² Publications are of different scope and content, and therefore when providing quotes in this paper, we have given preference to reviews and thematic collections. We would like to take this opportunity to thank wholeheartedly our colleague Ana Azinović Bebek, PhD, Croatian Conservation Institute, for her assistance with devotionals.

³ Симић 1992; Симић, Благојевић 1995; Поповић, Бикић 2004; Веселичић 2008; Бикић 2013; Miladinović-Radmilović, Bikić 2015; Bikić, Miladinović-Radmilović 2016; 2018; 2020; Бикић 2019; Миладиновић-Радмиловић, Бикић, being printed.

⁴ The change of the government and political factors was accompanied by a change in the composition of the population – the Muslim population occupied cities and fortifications, while the settlements abandoned during the Ottoman campaigns were inhabited by Transdanubian Serbs (Orthodox Christians) and Vlachs from Smederevo and Zvornik Sanjaks. Mitrovica became a kind of a demarcation point between lower Syrmia (from Belgrade to Mitrovica) inhabited by schismatics and the western part of Syrmia Sanjak (from

ном XVI века Митровица постаје седиште Сремског санџака, а до почетка наредног столећа и његов највећи град.⁵ Због осетљивог положаја, у XVII веку утврђена је паланком – по сведочењу Хенрика Отендорфа, то је био „обичан зид од полети, облепљен блатом, у облику четвороугла“,⁶ док је унутрашња структура пратила уобичајену поделу на џемате и махале према конфесијама, с тенденцијом да се хришћанске вароши и махале потисну на периферију и с временом смање по површини.⁷ Када је одредбама Карловачког мира (1699) граница између Турске и Аустрије постављена у Сремској равници, Митровица је остала у турском поседу, све до велике аустријске победе код Петроварадина 1716. године. Готово двеста година под окриљем Хабзбуршког царства (1717–1918) Митровици ће донети нове велике промене, међу њима планску градњу (ушоравање), пораст хришћанског становништва и средњоевропску културу.⁸

НЕКРОПОЛА И ГРОБОВИ – АРХЕОЛОШКИ ПОДАЦИ

Археолошки локалитет Паланка у Сремској Митровици налази се у источном делу града, са обе стране истоимене улице у дужини од око 1200 m (сл. 1). Улица Паланка, заједно са улицама Арсенија Чарнојевића и Стари шор, које се на њу надовезују, представља главну савремену комуникацију правца исток–запад. Исти правац пружања пута, са минималним одступањима, постојао је током римског, касноантичког, средњовековног и почетком нововековног периода. Правац данашње улице Паланка представљао је у античко време продужетак декумануса ка истоку и зону ван бедема града у којој су вековима вршена сахрањивања. Дуж ове артерије одражавале су се све промене кроз које је насеље током времена пролазило. Управо су развој и ширење насеља утицали и на позиционирање некропола на почетку новог доба.

Митровице и Товарника до Церне), где је живело словенско и мађарско католичко становништво и протестанти, в. Ђурђев 1969: 73–90; Крстић 2007: 75–84; Bubalo, Mitrović, Radić 2010: 71–75.

⁵ Ђурђев 1969: 73–90; Крстић 2007: 76–84; Bubalo, Mitrović, Radić 2010: 71–72.

⁶ Зиројевић 1977: 166.

⁷ Крстић 2007: 82–83.

⁸ Гавриловић 1969: 93–117; Гавриловић 1984.

the middle of the 16th century, Mitrovica became the seat of Syrmia Sanjak and by the beginning of the next century its largest city, too.⁵ Due to its sensitive position, in the 17th century it was fortified with a palanka – according to Henrik Ottendorf, this was “an ordinary wattle wall, covered with mud, in the shape of a quadrangle,”⁶ while the internal structure followed the usual division into jamaats and mahallas, depending on the denomination, with a tendency that Christian towns and mahallas were pushed to the periphery and reduced over time in terms of size.⁷ When the border between Turkey and Austria was set in the plain of Syrmia by the Treaty of Karlowitz (1699), Mitrovica remained in the hands of the Ottomans, up until the great Austrian victory at Petrovaradin in 1716. Almost two hundred years under the Habsburg Empire (1717–1918) will bring new major changes to Mitrovica, among them plan-based construction (lining up of the houses along the streets), an increase in the Christian population and the Central European culture.⁸

NECROPOLIS AND THE GRAVES – THE ARCHAEOLOGICAL DATA

The archaeological site of Palanka in Sremska Mitrovica is located in the eastern part of the city, on both sides of a street bearing the same name over the length of around 1200 m (Fig. 1). Palanka Street, together with Arsenija Čarnojevića and Stari Šor streets that extend from it, is the main modern traffic road with the east – west orientation. The same direction of the road, with minimal deviations, also used to exist during the Roman, Late Antiquity, medieval and early modern history periods. The direction of the present-day Palanka Street was in the ancient times an extension of the eastbound decumanus and a zone outside the city walls where burials were performed for centuries. All the changes that the settlement went through over time were reflected along this artery. It was precisely the development and the expansion of the settlement that influenced the positioning of the necropolises at the beginning of the Modern Age.

Mitrovica and Tovarnik to Cerna) where the Slavic and Hungarian Catholic population and Protestants lived. See Ђурђев 1969: 73–90; Крстић 2007: 75–84; Bubalo, Mitrović, Radić 2010: 71–75.

⁵ Ђурђев 1969: 73–90; Крстић 2007: 76–84; Bubalo, Mitrović, Radić 2010: 71–72.

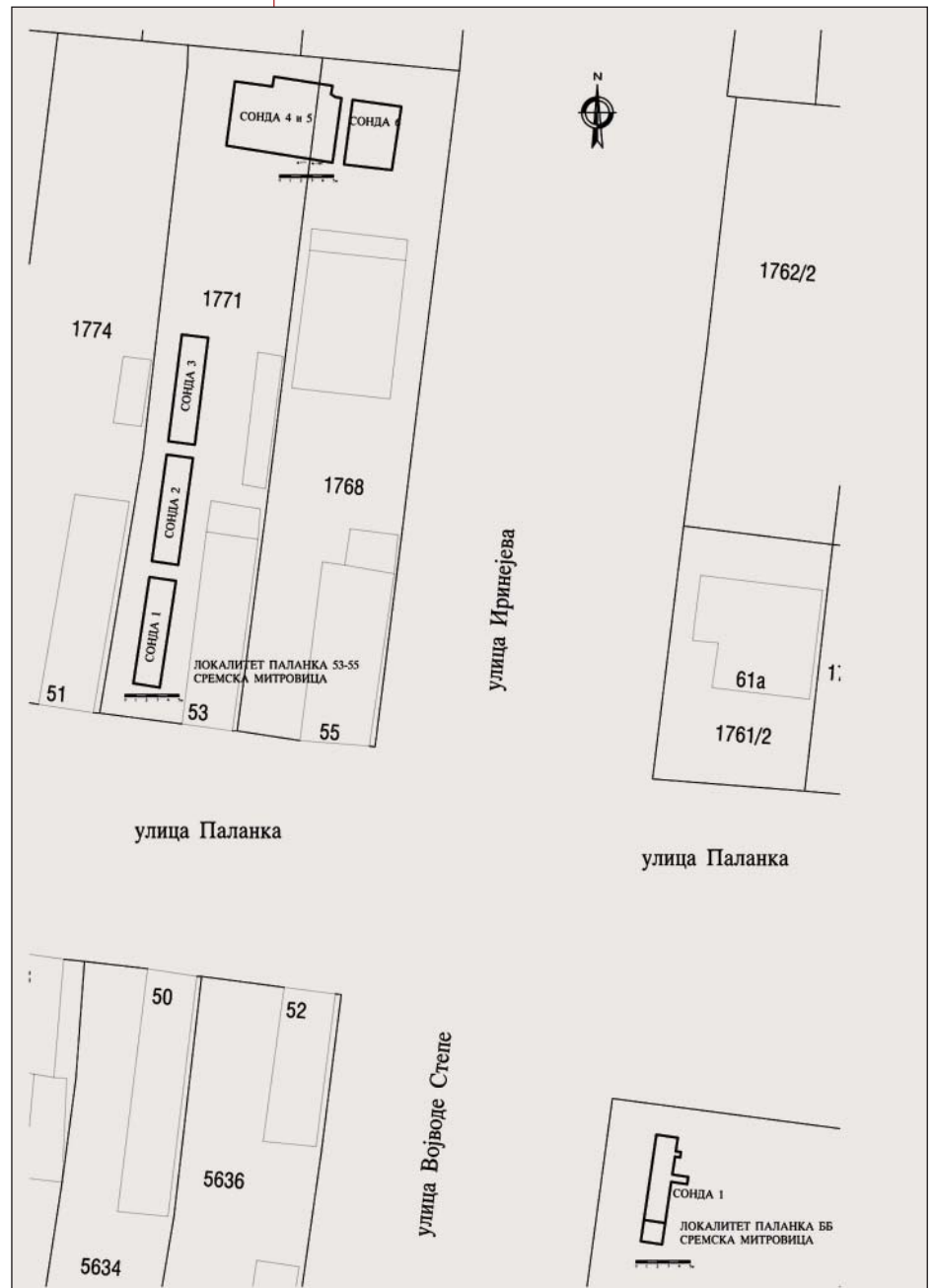
⁶ Зиројевић: 166.

⁷ Крстић 2007: 82–83.

⁸ Гавриловић 1969: 93–117; Гавриловић 1984.

1. Ситуациони план некрополе на локалитету Паланка у Сремској Митровици (Документација: Ј. Вулејић)

1. Plan of the necropolis at the Palanka site (Documentation: J. Vuletić)



Подаци који су до сада забележени о локалитету углавном помињу гробља из римског периода. О тзв. „источном римском гробљу“ сведочи највећи број писама из 1902. године Игњата Јунга, повереника Археолошког музеја у Загребу.⁹ На источном гробљу П. Милошевић дефинише две зоне сахрањивања, које су се пружале са обе стране „пута који је од Сирмијума водио ка Басијани“.¹⁰ Прва зона, на којој се налази наша локација, постављена је између

The data that have so far been recorded on the site mostly mention graves from the Roman period. The so-called “east Roman necropolis” is testified to by most of the letters from 1902 written by Ignjat Jung, the commissioner of the Archaeological Museum in Zagreb.⁹ In the east necropolis P. Milošević has defined two burial zones that used to extend on both sides of “the road that led from Sirmium to Bassianae.”¹⁰ The first zone, where our site is located, is positioned between the Čikas

⁹ Miladinović-Radmilović, Radmilović 2015: 38, 214–215.

¹⁰ Аутор мисли на улицу Паланка у Сремској Митровици, в. Милошевић 2001: 160.

⁹ Miladinović-Radmilović, Radmilović 2015: 38, 214–215.

¹⁰ The author was referring to Palanka Street in Sremska Mitrovica, Милошевић 2001: 160.

потока Чикаса и старе Румске малте у данашњој Мировици, у дужини од око једног километра.¹¹ На источном крају улице Паланка, на ову некрополу надовезивало се гробље на месту Градина.¹² Најзначајнији резултати истраживања која су предузета 1976. и 1977. године остварени су на удаљености од око 150–200 m североисточно од локација на којој смо ми изводили радове 2014. и 2016. године. Тада су откривени остаци једнобродне базилике посвећене Светом Иринеју.¹³ Заштитна археолошка истраживања од 1991. до 2006. године на подручју некрополе вршена су и на локалитетима Сирмијума 74, 76, 77, 78, уз саму улицу Паланка, где су, такође, констатовани њени делови.¹⁴

Остаци нововековне некрополе констатовани су први пут 2014. године, на углу улица Војводе Степе и Паланке, приликом заштитне интервенције која је изведена на изградњи инвестиционог објекта на адреси Паланка бб.¹⁵ Том приликом истражен је део некрополе на површини од око 20 m² (сл. 2а). И поред малог обима, археолошка ископавања обезбедила су довољно информација за поуздану интерпретацију резултата. На локалитету је откривено десет скелета инхумираних покојника (Г 1–10/2014), који су констатовани на дубини 0,73–1,23 m у односу на постојећу нивелету тротоара. Сви скелети су били оријентисани у правцу запад–исток, са главом на западу, и благом девијацијом према југу. У слојевима у које су гробови укопани откривени су примерци касноантичког бронзаног новца.

Две године касније истраживања су настављена у истој улици, на удаљености од око 50 m северозападно од прве локације, на адреси

¹¹ Милошевић 2001: 160.

¹² Милошевић 2001: 160.

¹³ Поповић 2003: 259–260; Јеремић 2004: 59; Поповић 2013: 107.

¹⁴ Јесрећић 2007: 30–35. На локалитетима 81, 82, 83 и 84, који су се налазили доста јужније од улице Паланка (у данашњем насељу Камењар), констатоване су претежно стерилне локације, тако да се дошло до закључка да су периферни делови некрополе нешто северније.

¹⁵ Археолошка сонда димензија 10 × 2 m и правца север–југ постављена је у северозападном делу катастарске парцеле 5726/127 К.О. Сремска Митровица. Сонда је скраћена за 2 m у јужном делу, где је констатован темељ претходног стамбеног објекта. Пре почетка извођења археолошких радова, механизацијом је уклоњен површински слој, дебљине око 0,70 m. У слоју који је скинут механизацијом, у првих 30–40 cm, могло се уочити присуство рецентног насипа – хумусни слој са грађевинским шутом, док је испод њега био слој смеђе растресите земље, дебљине 30–40 cm.

stream and the old Ruma checkpoint in the present-day Mitrovica, over the length of around one kilometre.¹¹ On the east side of Palanka Street, a cemetery in a place called Gradina used to extend from this necropolis.¹² The most important results of the surveying, conducted in 1976 and 1977 were achieved over the distance of around 150–200 m northeast from the sites where we carried out the works in 2014 and 2016. It was at this time that the remains of a single-nave basilica dedicated to Saint Irenaeus were discovered.¹³ Protective archaeological explorations conducted from 1991 to 2006 in the area of the necropolis were also carried out at the sites of Sirmium 74, 76, 77, 78, along Palanka Street itself, where its sections were also established.¹⁴

The remains of the Early Modern Period necropolis were first found in 2014, at the corner of Vojvode Stepe and Palanka streets, during a protective intervention that was carried out during the construction of an investment structure at Palanka bb address.¹⁵ On that occasion, a part of the necropolis was surveyed over an area of around 20 m² (Fig. 2a). Despite the small size, the archaeological excavations have provided enough information for a reliable interpretation of the results. Ten skeletons of inhumed individuals were discovered at the site (G 1–10/2014) and they were found at the depth of 0.73–1.23 m in relation to the existing level line of the pavement. All the skeletons had the west – east orientation, with the head being in the west and a mild southbound deviation. In the layers where the graves were dug, specimens of Late Roman bronze coins were discovered.

Two years later, the exploration continued in the same street, at a distance of around 50 m northwest from the first location, at Palanka Street Nos..

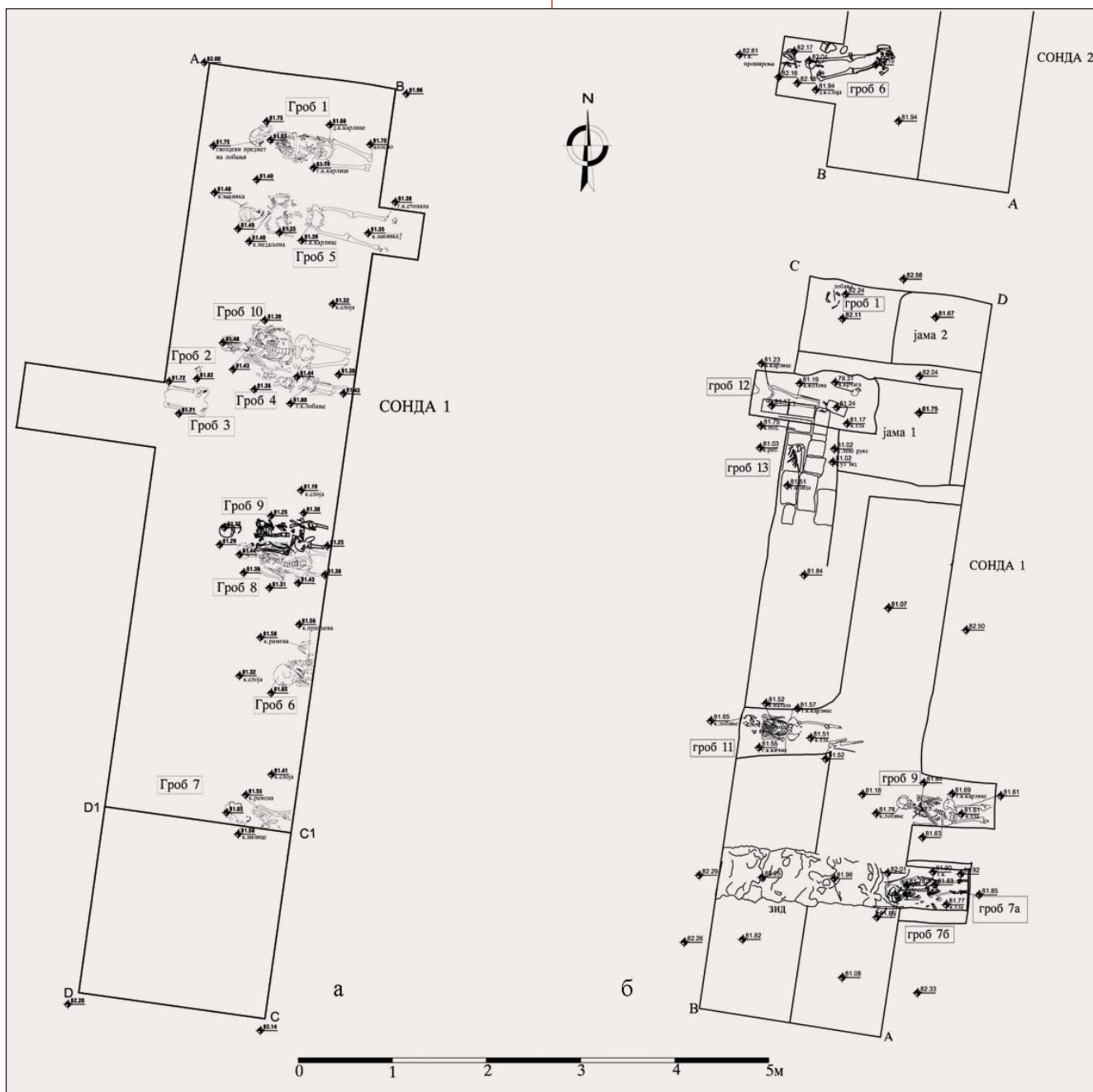
¹¹ Милошевић 2001: 160.

¹² Милошевић 2001: 160.

¹³ Поповић 2003: 259–260; Јеремић 2004: 59; Поповић 2013: 107.

¹⁴ Јесрећић 2007: 30–35. At sites 81, 82, 83 and 84, that were located significantly more to the south from Palanka Street (in the present-day settlement of Kamenjar), the archaeologists have mostly come across sterile sites, thus leading to a conclusion that the peripheral parts of the necropolis were somewhat more to the north.

¹⁵ An archaeological probe, with the dimensions of 10×2 m and the north-south orientation, was positioned in the northwest section of cadastral parcel 5726/127 of C. M. Sremska Mitrovica. The probe was shortened by 2 m in the south section where the foundation of a prior residential structure was found. Before starting with the archaeological works, a surface layer around 0.70 m thick was removed using machinery. In the layer removed by the machinery, it was possible to observe in the first 30–40 cm the presence of a recent filling – a humus layer with construction debris, while underneath it there was a layer of brown loose soil, 30–40 cm thick.



2. а) Основа исцраженог дела локалитетa Паланка: Паланка бб из 2014. године; б) Паланка 53–55 из 2016. године (Документација: Ј. Вулеџић)

2. a) Ground plan of the excavated part of the Palanka site: a) Palanka s/n from 2014; b) Palanka 53–55 from 2016 (Documentation: J. Vuletić)

Паланка 53–55. Том приликом откривено је дванаест касноантичких гробова и гробница, један гроб спаљеног покојника типа Мала Копашница – Сасе и девет нововековних скелетних гробова (Г 1/2016, 3/2016, 7–9/2016, 11–12/2016) у јужном делу истражене површине, у дужини од 15 m и ширини од око 4 m (сл. 2б). Некропола којој су ови гробови припадали заснована је на старијој, у међувремену делимично девастираној римској некрополи, од које је констатован један

53–55. On that occasion, 12 Late Antiquity graves and tombs were discovered, one grave with incinerated bones of Mala Kopašnica – Sase type and nine Early Modern Period skeletal graves (G 1/2016, 3/2016, 7–9 / 2016, 11–12 / 2016) in the southern part of the exploration area that was 15 m long and around 4 m wide (Fig. 2b). The necropolis that these graves belonged to was set upon an older Roman necropolis, partially destroyed in the meantime. As for this older necropolis, a grave with incinerated

гроб спаљеног покојника из III века, затим местимичне концентрације римских опека из уништених касноантичких гробница, као и темељна зона каменог зида, који је вероватно ограђивао античку некрополу са јужне стране. На подручју простирања нововековне некрополе у слојевима у које су укупани и којима су засипани гробови XVII–XVIII века пронађено је тринаест примерака римског бронзаног новца и другог касноантичког материјала, од чега се најстарији новац може датовати у време Константина Великог (307–337), а најмлађи у време Валентинијана (364–375).

Каталог гробова¹⁶

Гроб 1/2014

Гроб 1 констатован је на дубини од 0,92 м. Очуван је у дужини од 1,20 м. Ширина у карличном делу износила је 0,30 м. Део скелета је оштећен – недостају потколенице и стопала. Глава је мало дислоцирана у односу на посткранијални део скелета, као и кости руку, које су биле прекрштене на карлици. Гвоздени клинови констатовани су код лобање и у нивоу дугих костију ногу, па се може закључити да је покојник био сахрањен у дрвеном сандуку. Релативно масиван гвоздени предмет (тер. инв. бр. Ц–7), од кога је део нађен у пределу лобање, није могуће идентификовати услед знатне корозије. У пределу врата покојника пронађена је бронзана медаљница и огрлица од стаклених перли. Око гроба се налазила концентрација црвене запечене земље.

Гробни прилози:

1. Ниска од око 50 перли од стакла и кости. Јако оштећена. Тер. инв. бр. Ц–1b.
2. Овална светачка медаљница са очуваном алком за качење (сл. 6/1, 2). На аверсу је допрсна фигура Исуса у десном профилу, са зракастим ореолом. На реверсу је допрсна фигура Богородице у левом профилу, са плаштом пребаченим преко главе. Бронза, ливење. Тер. инв. бр. Ц–1a. Димензије: ширина 2,3 cm, висина 3,3 cm.

¹⁶ Ради боље прегледности података, опис гробова у каталогу, као и у одељку у којем доносимо резултате антрополошких анализа, обједињен је тако да иза кампање из 2014. године следи опис гробова из 2016. године, при чему су изворне (теренске) ознаке гробова задржане да би кореспондирале подацима на ситуационим плановима и фотографијама.

bones from the 3rd century was found, along with partial concentration of Roman bricks from destroyed Late Antiquity tombs, as well as the foundation zone of a stone wall that probably used to fence off the antique necropolis from the south side. In the area where the Early Modern Period necropolis is located, in the layers in which the 17th–18th century graves were dug and which were used to cover these graves, the archaeologists found 13 specimens of Roman bronze coins and other Late Roman material. The oldest of these coins could be dated back to Constantine the Great (307–337) and the youngest back to the time of Valentinian (364–375).

Grave catalogue¹⁶

Grave 1/2014

Grave 1 was found at the depth of 0.92 m. It has been preserved over the length of 1.20 m. The width in the pelvic area was 0.30 m. A part of the skeleton was damaged – the shins and feet were missing. The head was slightly dislocated in relation to the postcranial part of the skeleton, as well as the bones of the arms that were crossed at the pelvis. Iron nails were found at the skull and at the level of the long leg bones, so it may be concluded that the deceased was buried in a wooden coffin. It was not possible to identify a relatively massive iron object (field inv. no. C–7), a part of which was found in the area around the skull, on account of an advanced corrosion. In the area around the neck of the deceased, a bronze medal and a glass-bead necklace were found. Around the grave there was a concentration of red burned soil.

Grave goods:

1. A string of around 50 beads made of glass and bone. Very much damaged. Field inv. no. C–1b.
2. An oval devotional medal with preserved clasp (Fig. 6/1, 2). On the obverse, there is a bust figure of Jesus in the right-hand profile, with a ray halo. On the reverse, there is a bust figure of the Mother of God in the left-hand profile, with a cape pulled over her head. Bronze, casting. Field inv. no. C–1a. Dimensions: width 2.3 cm, height 3.3 cm.

¹⁶ In order to have better clarity of data, the description of graves in the catalogue, as well as in the section where we present the results of the anthropological analyses, has been consolidated so that the 2014 campaign is followed by the description of graves from 2016, while the original (field) grave markings have been retained in order to correspond to the data on the situational plans and photographs.

Гроб 2/2014

У гробу 2 пронађен је скелет инфанта на дубини од 0,73 m у односу на постојећу коту тротоара. Скелет је очуван у дужини од 0,12 m и ширини од 0,09 m. Био је правилне оријентације, али недовољна очуваност онемогућила је детаљније утврђивање положаја скелета. У гробу су пронађени делови златовеза.

Гробни прилог:

1. Делови златовеза, конца који је оплетен танком бакарном жицом (сл. 6/6). Део украса тканине или коже. Тер. инв. бр. Ц-2. Димензије: 0,5 × 0,7 cm.

Гроб 3/2014

Пронађен је у средишњем делу сонде 1, уз профил AD1 и улазио је у њега. Скелет је сачуван само у дужини од 0,40 m и ширини 0,30 m. Очуван је део доњих екстремитета (потколенице и део стопала). Сонда је проширивана према истоку како би се скелет испитао у потпуности, али у том делу он није констатован. Током археолошког надзора после изведених радова установљено је да је на само 15 cm од њега прошла траса топловода, која га је оштетила.

Гроб 4/2014

Гроб 4 представља концентрацију људских костију дислоцираног гроба. Кости су пажљиво сакупљене уз десну страну скелета из гроба 10. Центрани део концентрације костију чини лобања која је пронађена на дубини од 0,95 m у односу на постојећу нивелету терена. Дужина концентрације костију износи 0,98–1,00 m, а ширина 0,17–0,20 m. Изнад гроба 10 нађен је већи број костију које би могле припадати скелету из гроба 4. У гробу је откривен фрагмент гвоздене копче. Тер. инв. бр. Ц-13. Димензије: очувана ширина 3,3 cm, дужина 2,8 cm).

Гроб 5/2014 (сл. 3/1)

Скелет гроба 5 је правилне оријентације и у целости је очуван. Откривен је на дубини 1,06 m. Како би се у потпуности испитао, извршено је проширење сонде према истоку. Дужина скелета износила је 1,60 m, ширина у нивоу рамена 0,47 m, а у нивоу карлице 0,30 m. Руке покојника су биле савијене у лакту, а шаке положене на груди. Око лобање очуван је траг метала у виду траке. У пределу врата и груди пронађени су ниска од перли (Ц-6б) и бронзана медаљница (Ц-6а). Око потиљачног дела главе пронађене су три укоснице (Ц-3, 4, 5).

Grave 2/2014

An infant skeleton was found in grave 2 at the depth of 0.73 m in relation to the existing elevation of the pavement. The skeleton has been preserved at the length of 0.12 m and the width of 0.09 m. It used to have a regular orientation, but the insufficient level of preservation has made it impossible to establish the position of the skeleton in more detail. Parts of goldwork were found in the grave.

Grave goods:

1. Parts of goldwork, a thread intertwined with a thin copper wire (Fig. 6/6). A part of the decoration on fabric or leather. Field inv. no. C-2. Dimensions: 0.5×0.7 cm.

Grave 3/2014

Found in the central part of probe 1, along the AD1 profile and entering the profile. The skeleton has been preserved only over at the length of 0.40 m and the width of 0.30 m. A part of the lower extremities (shins and a part of the feet) has been preserved. The probe was extended towards the east in order to examine the skeleton completely, but the rest of it was not found in that area. During the archaeological monitoring after the conducted works, it was established that a heat pipe had passed at only 15 cm away from it, thus damaging the skeleton.

Grave 4/2014

Grave 4 constitutes a concentration of human bones from a dislocated grave. The bones were carefully collected along the right-hand side of the skeleton from grave 10. The central part of the bone concentration comprises a skull found at the depth of 0.95 m in relation to the existing level line of the terrain. The length of the bone concentration is 0.98–1.00 m, while the width is 0.17–0.20 m. Above grave 10, the archaeologist found a large number of bones that could belong to the skeleton from grave 4. A fragment of an iron clasp was found in the grave (field inv. no. C-13, dimensions: preserved width 3.3 cm, the length 2.8 cm).

Grave 5/2014 (Fig. 3/1)

The skeleton from grave 5 has regular orientation and has been preserved in its entirety. It was discovered at the depth of 1.06 m. In order to examine it completely, we widened the probe towards the east. The length of the skeleton was 1.60 m, the width at the shoulder level was 0.47 m and at the pelvis level – 0.30 m. The arms of the deceased were bent at the elbows, while the hands were laid



1



2



3



4

3. Положај гробова и гробних њрилога in situ 1) гроб 5/2014; 2) гробови 7a и 7b/2016; 3) гробови 9/2016 4) 11/2016 (Документација: J. Вулејић)

3. Position of graves and grave goods in situ: 1) grave 5/2014; 2) graves 7a and 7b/2016; 3) graves 9/2016 and 4) 11/2016 (Documentation: J. Vuletić)

Гробни прилози:

1. Ниска од око 50 перли од стакла. Тер. инв. бр. Ц–6б. Уз глатке перле од плавог стакла, констатовано је и неколико перли које су обликоване од врло танких, уплетених нити, због чега су биле врло крте и приликом чишћења су се распадале на додир.

2. Овална светачка медаљица са проширењем у средини горњег дела, на коме је алка за качење (сл. 6/4, 5). На аверсу је Богородица у дугом звоноликом плашту, са дететом Христом у левој руци, а обоје имају круне и ореоле. Стоји у капели са лампама, док су са обе стране анђели у молитвеном ставу. На реверсу је Распеће Христово на крсту проширених крајева, са обе стране су анђели у молитвеном ставу. Изнад Христове главе је натпис IN•RI. Бронза, ливење. Тер. инв. бр. Ц–6а. Димензије: ширина 2,3 cm, H = 3,6 cm.

3. Три бронзане укоснице танке игле и округле главе (сл. 6/3). Тер. инв. бр. Ц–3, Ц–5, Ц–4. Димензије: дужина 6,2, 5,3 и 5,8 cm, R тела: 0,1 cm, R главе: 0,2–0,25 cm.

Гроб 6/2014

Скелет гроба 6 откривен је на дубини од 0,90 m. Истражен је само делимично. Својим највећим делом залазио је у источни профил, где није било могућности за проширење сонде.¹⁷ Скелет је правилне оријентације. Истражена дужина скелета износила је 0,40 m, ширина у нивоу рамена 0,38 m. Нису констатовани гробни прилози.

Гроб 7/2014

Скелет из гроба 7 откривен је на дубини од 0,90 m уз тачку С1. Истражен је, такође, само делимично у дужини од 0,60 m и ширини 0,20 m. Правилне је оријентације. Лева рука покојника положена је поред тела, савијена у лакту, а подлактица је положена преко груди. Нису пронађени гробни прилози.

Гроб 8/2014

Скелет из гроба 8 откривен је на дубини од 1,11 m. Истражен је у дужини од 1,00 m. Ширина у нивоу рамена износила је 0,38 m, у нивоу карлице 0,32 m. Покојник је вероватно био сахрањен у сандуку, што се може закључити на основу налаза клинова који су пронађени уз скелет. У пределу рамена откривене су две бронзане копчице.

¹⁷ Подрумски простор за будући објекат је већ био ископан и постојала је опасност од обрушавања профила.

down on the chest. Around the skull there was a preserved trace of metal in the shape of a ribbon. In the area around the neck and the chest, a string of beads (C–6б) and a bronze medal (C–6а) were found. Around the nape part of the head, three hairpins were discovered (C–3, 4, 5).

Grave goods:

1. A string of around 50 beads made of glass, field inv. no. C–6б. Along the smooth beads made of blue glass, we also found several of them shaped out of very thin, intertwined threads, which caused them to be very brittle and when cleaning they disintegrated at a touch.

2. An oval devotional medal with a wider zone in the middle of the upper part where there was a clasp (Fig. 6/4, 5). On the obverse, there is the Mother of God with Christ child on her left arm, in a long bell-shaped cloak, both of them having crowns and halos. She is standing in a chapel with lamps, with angels in the praying position on both sides. On the reverse, there is the Crucifixion of Christ on a cross with extended ends, with angels in the praying position on both sides. Above the head of Christ there is an inscription of IN•RI. Bronze, casting. Field inv. no. C–6а. Dimensions: width 2.3 cm, H=3.6 cm.

3. Three bronze hairpins, with a thin needle and a round head (Fig. 6/3). Field inv. no. C–3, C–5, C–4. Dimensions: the length 6.2, 5.3 and 5.8 cm, R of the body: 0.1 cm, R of the head: 0.2–0.25 cm.

Grave 6/2014

The skeleton from grave 6 was discovered at the depth of 0.90 m. It was examined only partially. Most of it extended into the east profile, where there was no possibility to expand the probe¹⁷. The skeleton had regular orientation. The uncovered length of the skeleton was 0.40 m, while the width at the shoulder level was 0.38 m. No grave goods were found.

Grave 7/2014

The skeleton from grave 7 was discovered at the depth of 0.90 m along point C1. It was also uncovered only partially over the length of 0.60 m and width of 0.20 m. It had regular orientation. The left arm of the deceased was laid down beside the body, bent at the elbow, while the forearm was placed across the chest. No grave goods were found.

Grave 8/2014

The skeleton from grave 8 was discovered at the depth of 1.11 m. It was examined over the length of

¹⁷ The cellar space for the future building had already been dug and there was danger from the collapse of the profile.

Гробни прилог:

1. Копчице од бронзе. Тер. инв. бр. Ц–14 (сл. 8/9). Димензије: висина 1,3 cm, ширина 0,8 cm.

Гроб 9/2014

Скелет из гроба 9 делом се налазио испод скелета гроба 8, што је утицало на његову очуваност. Посткранијални део скелета местимично је дислоциран, као и лобања. Пронађен је на дубини од 1,23 m. Откривена дужина скелета је 1,16 m, ширина у нивоу рамена 0,34 m, а у нивоу карлице 0,35 m. Скелет је правилно оријентисан. Руке покојника положене су низ тело и прекрштене на карлици.

Гроб 10/2014

Оријентација скелета из гроба 10 је правилна. Налазио се на дубини од 1,07 m у односу на постојећу нивелету терена. Очувана дужина износила је 1,30 m, ширина у нивоу рамена 0,39 m, а у нивоу карлице 0,33 m. Доњи екстремитети залазили су у источни профил. Десна рука покојника савијена је у лакту и положена на груди, док је лева поред тела са шаком на карлици. У шацци десне руке пронађени су делови текстила и коже са два груменчића бронзе (тер. инв. бр. Ц–8.).

Гроб 1/2016

Дислоциране кости лобање које су откривене на дубини од само 0,62 m уз тачку С сонде 1 обележене су као гроб 1 (кота 81,24 m н. в.). Потичу вероватно из гроба који је оштећен приликом изградње објекта 1 из друге половине XVIII и с почетка XIX века, а чији су остаци откривени у северном делу сонде 1. Бројан археолошки материјал (луле, потковица, напрстак, крајцара из 1816. године и др.) датују време постојања објекта.

Гроб 3/2016

Дислоциране кости лобање откривене су у јужном делу сонде 1, на приближно истој дубини као и претходне, уз тачку В сонде 1, непосредно уз савремену улицу.

Гроб 6/2016

Скелет гроба 6 оријентисан је у правцу запад–исток. Пронађен је на дубини од 0,82 m у односу на нивелету терена. Скелет је откривен у дужини од 1,35 m. Очувани су део грудног коша, лева рука, савијена у лакту под правим углом и положена испод груди, доњи екстремитети и део карлице.

1 m. The width at the shoulder level was 0.38 m and at the pelvis level – 0.32 m. The deceased was probably buried in a coffin, which may be concluded on the basis of the nails found beside the skeleton. Two small bronze clasps were found in the area around the shoulders.

Grave goods:

1. Bronze clasps. Field inv. no. C–14 (Fig. 8/9). Dimensions: height 1.3 cm, width 0.8 cm.

Grave 9/2014

The skeleton from grave 9 was partially under the skeleton from grave 8 which impacted the level of its preservation. The postcranial part of the skeleton was sporadically dislocated, just like the skull. It was found at the depth of 1.23 m. The discovered length of the skeleton was 1.16 m, the width at the shoulder level was 0.34 m and at the level of the pelvis – 0.35 m. The skeleton had regular orientation. The arms of the deceased were placed alongside the body and crossed over the pelvis.

Grave 10/2014

The orientation of the skeleton from grave 10 was regular. It was located at the depth of 1.07 m in relation to the existing level line of the terrain. The preserved length was 1.30 m, the width at the shoulder level was 0.39 m and at the level of the pelvis – 0.33 m. The lower extremities extended into the east profile. The right arm of the deceased was bent at the elbow and placed against the chest, while the left one was positioned beside the body with the hand being placed against the pelvis. Parts of textile and leather with two tiny bronze nuggets were found in the right hand (field inv. no. C–8).

Grave 1/2016

The dislocated skull bones discovered at the depth of only 0.62 m beside point C of probe 1 were marked as grave 1 (elevation 81.24 m a.s.l.). They probably originate from the grave damaged during the construction of building 1 from the second half of the 18th century and the beginning of the 19th century, the remains of which were discovered in the north section of probe 1. Numerous archaeological material (pipes, horseshoe, fingerstall, a kreutzer from 1816, etc.) help date the structure.

Grave 3/2016

Dislocated skull bones were discovered in the south section of probe 1, at approximately the same depth as the previous ones, beside point B of probe 1, directly alongside the contemporary street.

Гроб 7а/2016 (сл. 3/2)

Оријентација скелета из гроба 7а је правилна. Налазио се на дубини од 1,00 m у односу на постојећу нивелету терена. Очувана дужина износила је 1,20 m, ширина у нивоу рамена 0,30 m, а у нивоу карлице 0,33 m. Доњи екстремитети залазили су у источни профил. Обе руке покојника положене су низ тело.

Гроб 7б/2016 (сл. 3/2)

Оријентација скелета из гроба 7б иста је као и из претходног гроба. Налазио се на дубини од 0,99 m у односу на нивелету терена. Само лобања скелета очувана је *in situ*, док су кости посткранијалног скелета у потпуности дислоциране приликом сахране из гроба 7а. Нису констатовани гробни прилози.

Гроб 9/2016 (сл. 3/3)

Оријентација скелета из гроба 9 је правилна. Обе руке покојника савијене су у лакту и положене на груди. Очувана дужина износила је 1,30 m, ширина у нивоу рамена 0,40 m, а у нивоу карлице 0,35 m. Доњи екстремитети залазили су у источни профил. У пределу груди нађени су ниска од стаклених перли, крст и две светачке медаљице.

Гробни прилози:

1. Ниска од 54 перле од стакла тамноплаве, плаве, беле и беж боје (сл. 8/1). Једна перла са попречним концентричним урезима израђена је од кости и углачана је до сјаја. Коштана перла и четири беле перле мало су веће од осталих, које су ситније, приближних величина, са траговима иридације. Тер. инв. бр. Ц–5. Димензије: R = 0,4–0,7 cm.

2. Овална светачка медаљица (сл. 8/2, 3). На аверсу је приказ Свете евхаристије – пехар из кога излази хостија, окружена зрацима, придржавају је два анђела. Око представе је читљив натпис LAVDATO()S(I?)A●IL●SS● SACRAM (...). На реверсу су два светитеља у стојећем ставу, са атрибутима у виду грана у рукама. На десној страни уз светитеља видљив је део натписа, који гласи ●MARTIRVM● Алка за провлачење ланчића недостаје, горњи део медаљице је накнадно перфориран. Бронза, ливење. Тер. инв. бр. Ц–7. Димензије: висина 3,3 cm, ширина 2,5 cm.

3. Мања овална (по дужој страни) светачка медаљица (сл. 8/4, 5). На горњој страни је алка за провлачење ланчића, а на остале три стране рожасте украси. На аверсу су Свети Петар (лево) и Свети Павле (десно) поред Светог сте-

Grave 6/2016

The skeleton from grave 6 had the west – east orientation. It was discovered at the depth of 0.82 m in relation to level line of the terrain. The skeleton was discovered at the length of 1.35 m. A part of the thorax, the left arm bent at the elbow at an angle of 90° and placed under the chest, the lower extremities and a part of the pelvis have been preserved.

Grave 7a/2016 (Fig. 3/2)

The orientation of the skeleton from grave 7a was regular. It was located at the depth of 1.00 m in relation to the existing level line of the terrain. The preserved length was 1.20 m, the width at the shoulder level was 0.30 m and at the pelvis level – 0.33 m. The lower extremities extended into the east profile. Both arms of the deceased were placed alongside the body.

Grave 7b/2016 (Fig. 3/2)

The orientation of the skeleton from grave 7b was the same as in the previous grave. It was located at the depth of 0.99 m in relation to level line of the terrain. Only the skull of the skeleton was preserved *in situ*, while the bones of the postcranial skeleton were completely dislocated during the burial in grave 7a. No grave goods were found.

Grave 9/2016 (Fig. 3/3)

The orientation of the skeleton from grave 9 was regular. Both arms of the deceased were bent at the elbow and placed against the chest. The preserved length was 1.30 m, the width at the shoulder level was 0.40 m and at the level of the pelvis – 0.35 m. The lower extremities extended into the east profile. A string of glass beads, a cross pendant and two saintly medals were found in the area around the chest.

Grave goods:

1. A string of 54 beads made of dark blue, blue, white and beige glass (Fig. 8/1). One bead with cross concentric incisions was made of bone and polished to the level of gloss. The bone bead and four white beads were slightly bigger than the rest that were smaller, of approximate sizes and with traces of iridation. Field inv. no. C–5. Dimensions: R=0.4–0.7 cm.

2. An oval saintly medal (Fig. 8/2, 3). On the obverse, there was a depiction of Holy Eucharist – a chalice with host coming from it surrounded by rays held by two angels. Around the depiction

пеништа. Свети Петар у левој руци држи кључ, а Свети Павле у десној руци држи мач. Испод линије је натпис ROMA. На реверсу је представа слабо видљива. Бронза, ливење. Тер. инв. бр. Ц–8. Димензије: висина 2,2 cm, ширина 1,9 cm.

4. Привезак у облику бронзаног крста са тролисним крајевима, у којима су главе херувима (сл. 8/6, 7). На предњој страни је Распеће Христово, са титулусом на горњем делу усправног крака. На реверсу је представа Безгрешне са ореолом, на полумесецу, са анђелима, који је круне. На горњем делу крста је алка за качење. Бронза, ливење. Тер. инв. бр. Ц–6. Димензије: ширина 2,5 cm, висина 3,7 cm.

Гроб 11/2016 (сл. 3/4)

Оријентација скелета из гроба 11 је правилна. Обе руке покојника су савијене у лакту и положене на груди. Очувана дужина износила је 1,45 m, ширина у нивоу рамена 0,35 m, а у нивоу карлице 0,30 m. Доњи екстремитети скелета су делимично оштећени.

Гробни прилози:

1. Ниска од 51 коштане перле беж боје са местимичном бледозеленом колорацијом од присуства метала; међу њима је 5 већих од осталих (сл. 7/1). Мање перле су углачане до сјаја, а веће, такође углачане, имају концентричне жлебове у средишњем делу. Тер. инв. бр. Ц–1. Димензије: R = 0,5–0,9 cm.

2. Мања округла светачка медаљница са проширењем у средини горњег дела и алком за качење (сл. 7/2, 3). На аверсу је Богородица у дугом звоноликом плашту са дететом Христом у наручју. Стоји у олтарској ниши са лампама, а испод њих су анђели у молитвеном ставу. На реверсу је приказ Свете евхаристије – пехар, окружен зрацима, и два анђела у клечећем положају. Бронза, ливење. Тер. инв. бр. Ц–3. Димензије: R = 1,9 cm, H = 2,2 cm, T: 1 g.

3. Мања овална светачка медаљница са проширењем у средини горњег дела са алком за качење (сл. 7/4, 5). На аверсу је представа Краљица свете крунице – Богородица са дететом Христом седи, а обоје пружају бисерне ниске, које испуњавају позадину. На реверсу је попрсје Светог Доминика, који држи у левој руци љиљан, а у десној књигу. Са обе стране фигуре је натпис S DOMI(N)I(S). Бронза, ливење. Тер. инв. бр. Ц–4. Димензије: R = 1,6 cm, H = 2,3 cm.

4. Копчица од бронзане жице у облику слова „Ω“. Тер. инв. бр. Ц–3а. Димензије: H = 1,4 cm (сл. 8/8).

there was a readable inscription LAVDATO()S(I?) A●IL●SS● SACRAM (...). On the reverse, there were two saints in the standing position, with attributes in the shape of branches in their arms. On the right-hand side, next to the saint there was a visible part of an inscription that read ●MARTIR-VM● The clasp for the chain was missing, the upper part of the medal was subsequently perforated. Bronze, casting. Field inv. no. C–7. Dimensions: height: 3.3 cm, width: 2.5 cm.

3. A smaller oval (along the longer side) devotional medal (Fig. 8/4, 5). On the upper side, there was a clasp for the chain and on the remaining three sides – horn shaped decoration. On the obverse, there is St Peter (left) and St Paul (right) beside the Holy Stairs. St Peter is holding a key in his left hand, while St Paul is holding a sword in his right hand, and below the line there is an inscription ROMA. The depiction on the reverse is poorly visible. Bronze, casting. Field inv. no. C–8. Dimensions: height 2.2 cm, width 1.9 cm.

4. A pendant in the shape of a bronze cross with trefoil ends containing heads of cherubs (Fig. 8/6, 7). On the front side there is the Crucifixion of Christ, with a titulus on the upper side of the upright arm. On the reverse, there is a depiction of the Immaculate One with a halo, on a crescent, with angels placing a crown on her head. In the upper section of the cross there is a clasp for the chain. Bronze, casting. Field inv. no. C–6. Dimensions: width: 2.5 cm, height: 3.7 cm.

Grave 11/2016 (3/4)

The orientation of the skeleton from grave 11 was regular. Both arms of the deceased were bent at the elbow and placed against the chest. The preserved length was 1.45 m, the width at the shoulder level was 0.35 m and at the level of the pelvis – 0.30 m. The lower extremities of the skeleton were partially damaged.

Grave goods:

1. A string of 51 bone beads of beige colour with sporadic light green colouration stemming from the presence of metal; among them, 5 were bigger than the rest (Fig. 7/1). The smaller beads were polished to the gloss, while the bigger ones, also polished, had concentric grooves in the central section. Field inv. no. C–1. Dimensions: R=0.5–0.9 cm.

2. A smaller round devotional medal with an extension in the middle of the upper section and a clasp (Fig. 7/2, 3). On the obverse, there is the

Табела 1. Полна и старосна структура индивидуа
Table 1. Sex and age structure of individuals

ИНДИВИДУАЛНА СТАРОСТ / INDIVIDUAL AGE		МУШКИ ПОЛ / MALE SEX		ЖЕНСКИ ПОЛ / FEMALE SEX		НЕУТВРЂЕНИ ПОЛ / NOT DETERMINED SEX		УКУПНО / IN TOTAL	
INFANS I	Fetus	-		-		-		-	
	NB – 0,5 година/years	-		-		1		1	
	0,5–1 година/years	-		-		-		-	
	1,5–2 године/years	-		-		-		-	
	2,5–3 године/years	-		-		-		-	
	3,5–4 године/years	-		-		-		-	
	4,5–5 година/years	-		-		-		-	
	5,5–6 година/years	-		1		-		1	
	6,5–7 година/years	-		-		-		-	
INFANS II	7,5 – 8 година/years	-		-		-		-	
	8,5–9 година/years	-		-		-		-	
	9,5–10 година/years	-		-		-		-	
	10,5–11 година/years	-		-		-		-	
	11,5–12 година/years	-		-		-		-	
	12,5–13 година/years	-		-		-		-	
	13,5–14,5 година/years	-		-		1		1	
НЕПОЗНАТА СТАРОСТ / UNKNOWN AGE		-		-		-		-	
УКУПАН БРОЈ ДЕЧИЈИХ ИНДИВИДУА / TOTAL NUMBER OF CHILDREN INDIVIDUALS		-		1		2		3	
JUVENILIS I (15–18 година/years)		-	1	-	-	1	-	1	1
JUVENILIS II (19–22 година/years)		-		1		-		-	
ADULTUS I (23–30 година/years)		1	-	3	3	-	-	4	3
ADULTUS II (31–40 година/years)		-		-		-		-	
MATURUS I (41–50 година/years)		2	-	-	-	-	-	2	-
MATURUS II (51–60 година/years)		-		-		-		-	
SENILIS I (61–70 година/years)		-	-	-	-	-	-	-	-
SENILIS II (71 и више година/years)		-		-		-		-	
НЕПОЗНАТА СТАРОСТ / UNKNOWN AGE		-		-		-		-	
УКУПАН БРОЈ ЈУВЕНИЛ. И ОДРАСЛИХ ИНДИВИДУА / TOTAL NUMBER OF JUVENILE AND CHILDREN INDIVIDUALS		4		7		1		12	
УКУПАН БРОЈ ИНДИВИДУА / TOTAL NUMBER OF INDIVIDUALS		4		8		3		15	

Гроб 12/2016

Оријентација скелета из гроба 12 је правилна. Налази се на дубини од 1,63 m у односу на нивелету терена. Скелет је откривен у дужини од 1,15 m. Очувана је само карлица и доњи екс-

Mother of God in a long bell-like cloak with baby Jesus in her arms, standing in an altar niche with lamps, with angels below them in the praying position. On the reverse, there is the depiction of the Holy Eucharist – a chalice surrounded by rays and

тремитети. Укоп у гробу 12 оштетио је северни део гроба 13 (римска гробница). Гробни прилози нису пронађени.

РЕЗУЛТАТИ АНТРОПОЛОШКЕ АНАЛИЗЕ

Гроб 1/2014

Антрополошка анализа¹⁸ је показала да је у гробу 1 била сахрањена одрасла особа, женског пола,¹⁹ стара 35–45 година,²⁰ средње телесне висине 163 ± 4 cm (Табела 1).²¹

¹⁸ Користимо прилику да се захвалимо др Драгани Вуловић на помоћи приликом анализе представљеног хуманог остеолошког материјала.

¹⁹ Током утврђивања пола на скелетном материјалу јувенилних и одраслих индивидуа определили смо се за комбиновање морфолошких и метричких метода. Посебну пажњу смо обратили на морфолошке елементе лобање и карлице (Ferembach, Schwidetzky, Stloukal 1980: 519–527; Buikstra, Ubelaker 1994: 15–21). На мандибули смо анализирали и морфолошке елементе (Ferembach, Schwidetzky, Stloukal 1980: 523–525), као и метричке елементе (Ferembach, Schwidetzky, Stloukal 1980: 523–525; Bass 1995: 84, 85). На зубима су мерени мезиодистални и вестибулолингвални дијаметри на начин на који је то препоручио Хилсон (Hillson 1990: 240–242; Hillson 1996: 80–82). Разлике у величини зуба, кроз ове дијаметре, пратили смо, превасходно, на канинима, а када они недостају у остеолошком материјалу, и на другим зубима (моларима, премоларима и инцисивима) (Garn, Lewis, Kerewsky 1965). Анализирајући остале кости посткранијалног скелета, такође смо посматрали и морфолошке и метричке елементе. Од морфолошких елемената сакрума у фокусу су били сам изглед кости, закривљеност тела и *facies auricularis* (Mikić 1978: 18, 19; Bass 1995: 114). Метрички елементи играју много већу улогу у полном детерминисању скелетних остатака на посткранијалном скелету, тако да смо на њих обратили посебну пажњу.

²⁰ Код јувенилних (*Juvenilis II*) и одраслих индивидуа индивидуалну старост утврђивали смо на основу: степена облитерације лобањских шавова (Валоаова шема) (Vallois 1937; Meindl, Lovejoy 1985); промена на зубима максиле и мандибуле (Brothwell 1981: 72; Lovejoy 1985); степена осификације епифизно-дијафизних спојева (Ferembach et al. 1980: 531, Figure 6 (after Haret, Dariaux, Quenu 1927; Rauber, Kopsch 1952; Wolff-Heidegger 1954; Brothwell 1965; Gray's Anatomy 1967); Brothwell 1981: 66, Figure 3.4; Mays 1998: 48, Figure 3.11 (after Flecker 1942; Webb, Suchey 1985); Šlaus 2006: 87, fig. 41 (after McKern, Stewart 1957; Greulich, Pyle 1959; Scheuer, Black 2000: 270); Schaefer, Black, Scheuer 2009: 164, 344; Miladinović-Radmilović 2019: 145, 146, 204–207); морфолошких промена стерналних крајака ребара (Işcan, Loth, Wright 1984; Işcan, Loth, Wright 1984a; Işcan, Loth, Wright 1985); морфолошких промена на медијалном крају клавикуле (Black, Scheuer 1996: 428, 429, Figure 1); морфолошких промена на телима пршљенова (Burns 2013: 83, Figure 5.10 (after Albert, Maples 1995)); морфолошких промена зглобне површине препонске симфизе (Todd 1920: 285–334; Todd 1921; Todd 1921a); морфолошких промена крснобедреног региона (Lovejoy et al. 1985).

²¹ Телесна висина код јувенилних и одраслих индивидуа израчуната је на основу формула које су установили Тротер и Глесер (Trotter, Gleser 1952).

two kneeling angels. Bronze, casting. Field inv. no. C–3. Dimensions: R=1.9 cm, H=2.2 cm, W: 1 g.

3. A smaller oval devotional medal with an extension in the middle of the upper section and a clasp (Fig. 7/4, 5). On the obverse, there is the depiction of the Queen of the Holy Rosary – the Mother of God with baby Jesus is sitting, both extending pearl rosaries that fill out the background. On the reverse, there is the bust of St Dominic holding a lily in his left hand and a book in his right hand. On both sides of the figure there is a titulus S DOMI(NI)C. Bronze, casting. Field inv. no. C–4. Dimensions: R=1.6 cm, H=2.3 cm.

4. A small clasp made of bronze wire in the shape of the letter “Ω.” Field inv. no. C–3a. Dimensions: H=1.4 cm (Fig. 8/8).

Grave 12/2016

The orientation of the skeleton from grave 12 was regular. It was located at the depth of 1.63 m in relation to level line of the terrain. The skeleton was discovered over the length of 1.15 m. Only the pelvis and the lower extremities have been preserved. The interment in grave 12 was damaged by the north part of grave 13 (Roman tomb). No grave goods were found.

RESULTS OF THE ANTHROPOLOGICAL ANALYSIS

Grave 1/2014

The anthropological analysis¹⁸ has shown that in grave 1 an adult female,¹⁹ aged

¹⁸ We would like to take this opportunity to thank Dragana Vulović PhD for her assistance during the analysis of the presented human osteological material.

¹⁹ When determining the sex on the skeletal material of juvenile and adult individuals, we opted for a combination of morphological and metric methods. We paid particular attention to the morphological elements of the skull and the pelvis (Ferembach, Schwidetzky and Stloukal 1980: 519–527; Buikstra and Ubelaker 1994: 15–21). On mandibula we analysed both morphological elements (Ferembach, Schwidetzky and Stloukal 1980: 523–525) and metric elements (Ferembach, Schwidetzky and Stloukal 1980: 523–525; Bass 1995: 84, 85). As for the teeth, we measured the mesiodistal and vestibulo-lingual diameters in the way recommended by Hillson (Hillson 1990: 240–242; *idem*. 1996: 80–82). Through these diameters we observed the differences in the size of the teeth primarily on the canines and when they were missing in the osteological material then on other teeth (molars, premolars and incisors) (Garn, Lewis and Kerewsky, 1965). By analysing other bones of the postcranial skeleton, we also observed both morphological and metric elements. As for the morphological elements of the sacrum, we looked at the appearance of the bone, the curvature of the body and the *facies auricularis* (Mikić 1978: 18,

Степен очуваности скелетних остатака: II категорија.²²

Палеопатолошка анализа је показала присуство аномалије у развоју скелета – *os acromiale* (на десној скапули) (сл. 4/1), болести зглобова (на вратним пршљеновима C6 и C7 уочавају се остеофити и депресије, које су проузроковали остеофити на контактним површинама између тела два пршљена (сл. 4/2, 3); остеоартритис је био приметан на горњим крајцима хумеруса, горњим крајцима улни и на доњим крајцима оба фемура) и промене на костима изазване крвним поремећајима – *cribra orbitalia* (присутна је на крововима обе орбите).

Анализа зуба је показала да су у вилицама били присутни зуби: 14 и 25. Заживотно су били изгубљени зуби: 16, 36, 37, 38, 46, 47 и 48. Постмортално су били изгубљени зуби: 11, 12, 13, 15, 17 (?), 21, 22, 23, 24, 33, 34, 35 и 45. Абразија II степена (огољен дентин) примећена је на зубу 15, а III степена (до дна фисуре) на зубу 14. Пародонтопатија је била веома изражена на зубима максила. Каријес је присутан на зубу 14 (мезијално 0,6 x 0,3 cm). Оклузија: није могла да се утврди.

Од епигенетских карактеристика уочавају се:²³ отвори и усеци у супраорбиталном пределу (изнад леве орбите), *foramina parietalia* (један отвор на левој кости), *foramen zygomaticofaciale* (два отвора на десној зигоматичној кости) и *foramen processus transversus bipartitum* (лево на C6, сл. 4/2).

Ентезе на хватиштима мишића и лигамената су изражене на: десној и левој клавикули (*m. deltoideus*, *lig. trapezoideum*, *lig. conoideum*, *lig. costoclaviculare*), десној и левој скапули (*lig. trapezoideum*, *lig. conoideum*), десном и левом

²² Испитани степен очуваности скелета дат је у виду описних шема од пет категорија, које је предложио Микић (Микић 1978: 9). То су: I – скелет у целости добро очуван; II – добро очуван некомплетан скелет; III – осредње очуван скелет (осредња очуваност се односи на случајеве када се цео скелет налази у гробу, али су кости доста крте и ломе се приликом ископавања); IV – делимична очуваност скелетних остатака (делимична очуваност одговара случају када се у гробу констатују само делови скелета, када су они јако ломљиви приликом ископавања и када их је врло тешко подићи, паковати и транспортовати); и V – слаба очуваност скелетних остатака (под степеном слабе очуваности скелетних остатака подразумева се случај када се остаци скелета констатују само у траговима и када их је практично немогуће у целости подићи).

²³ Посматрано је двадесет шест епигенетских варијација на кранијалном и једанаест на посткранијалном делу скелета (Hauser, De Stefano 1989; Ђурић-Срејић 1995: 238–260).

35–45,²⁰ of medium body height of 163 ± 4 cm (Table 1) was buried.²¹

Degree of preservation of the skeletal remains: Category II.²²

The paleopathological analysis showed the presence of: anomaly in the development of the skeleton – *os acromiale* (on the right scapula) (Fig. 4/1), joint diseases (on the cervical vertebrae C6 and C7 osteophytes and depressions were noted. The depressions were directly caused by the osteophytes on the contact surfaces between the bodies of two vertebrae (Fig. 4/2, 3); osteoarthritis was noticeable on the upper ends of the humerus, the upper ends of the ulnas and the lower ends of both femurs) and changes on the bones caused by blood disorders – *cribra orbitalia* (it was present on the roofs of both orbits).

The dental analysis showed that only teeth 14 and 25 were present in jaws. Teeth lost ante mor-

19; Bass 1995: 114). Metric elements play a much bigger role in the determining of the sex of skeletal remains using the postcranial skeleton, so we paid particular attention to them.

²⁰ In the case of juvenile (*Juvenilis II*) and adult individuals, the individual age was determined on the basis of: degree of obliteration of the cranial sutures (Vallois scheme) (Vallois 1937; Meindl–Lovejoy 1985); changes in the maxillary and mandibular teeth (Brothwell 1981: 72; Lovejoy 1985); degree of ossification of the epiphysis-diaphysis joints (Ferembach et al. 1980: 531, Figure 6 (after Haret, Dariaux and Quenu 1927; Rauber and Kopsch 1952; Wolff–Heidegger 1954; Brothwell 1965 and Gray's Anatomy 1967); Brothwell 1981: 66, Figure 3.4; Mays 1998: 48, Figure 3.11 (after Flecker 1942 and Webb and Suchey 1985); Šlaus 2006: 87, fig. 41 (after McKern and Stewart 1957; Greulich and Pyle 1959; Scheuer and Black 2000: 270); Schaefer, Black and Scheuer 2009: 164, 344; Miladinović–Radmilović 2019: 145, 146, 204–207); morphological changes in the sternal ends of the ribs (Işcan, Loth and Wright 1984a; *idem*. 1984b; *idem*. 1985); morphological changes in the medial end of the clavicle (Black and Scheuer 1996: 428, 429, Figure 1); morphological changes in the vertebra bodies (Burns 2013: 83, Figure 5.10 (after Albert and Maples 1995)); morphological changes in the joint surface of the pubic symphysis (Todd 1920: 285–334; *idem*. 1921a; *idem*. 1921b); morphological changes in the sacroiliac region (Lovejoy et al. 1985).

²¹ The stature in juvenile and adult individuals was calculated on the basis of the formulae established by Trotter and Gleser (Trotter and Gleser 1952).

²² The examined degree of the skeletal preservation is provided in the shape of descriptive schemes involving five categories proposed by Mikić (Mikić 1978: 9): I – skeleton completely well preserved; II – well preserved incomplete skeleton; III – medium preserved skeleton (medium degree of preservation refers to the cases when the entire skeleton is found in the grave, but the bones are rather brittle and they break during the excavation); IV – partial preservation of skeletal remains (partial preservation applies to the case when only parts of the skeleton are found in the grave, when they are very brittle during the excavation and when they are difficult to be lifted, packed and transported); and V – poor preservation of skeletal remains (the poor degree of preservation of skeletal remains refers to the case when the remains of a skeleton are found only in traces and when it is practically impossible to lift them in their entirety).



4. 1) појава *os acromiale* (гроб 1/2014); 2 и 3) остеофицити и *foramen processus transversi bipartitum* на вратним пршљеновима (гроб 1/2014); 4) порозичне лезије на фрагментима фронталне и париејталних костију (гроб 2/2014); 5) порозичне лезије на фрагменту темпоралне кости (Гроб 2/2014); 6) Шморлов дефект на грудном пршљену (гроб 4/2014)

4. 1) appearance of *os acromiale* (grave 1/2014); 2 and 3) osteophytes and *foramen processus transversi bipartitum* on cervical vertebrae (grave 1/2014); 4) porous lesions on the fragments of the frontal and parietal bones (grave 2/2014); 5) porous lesions on a fragment of the temporal bone (grave 2/2014); 6) Schmorl's node on the thoracic vertebra (grave 4/2014)

хумерусу (*m. pectoralis major*, *m. latissimus dorsi*, *m. teres major*, *m. deltoideus*), десном и левом радијусу (*m. biceps brachii*, *m. pronator teres*, *m. extensor carpi radialis brevis*, *m. extensor carpi radialis longus*), десној и левој улни (*m. supinator*, *m. brachialis*) и десном и левом фемуру (*m. iliopsoas*, *m. gluteus medius*, *m. quadratus femoris*, *m. gluteus maximus*, *m. popliteus*, *lig. cruciatum anterius*, *lig. cruciatum posterius*).

tem: 16, 36, 37, 38, 46, 47 and 48. Teeth lost post mortem: 11, 12, 13, 15, 17 (?), 21, 22, 23, 24, 33, 34, 35 and 45. Abrasion of the 2nd degree (exposed dentine) was recorded on tooth 15 and that of the 3rd degree (to the bottom of the fissure) on tooth 14. Periodontal disease was very much pronounced on the maxillary teeth. Caries was present on tooth 14 (mesial, 0.6 x 0.3 cm in diameter). Occlusion: could not be determined.

Напомена: недалеко од леве орбите, на максилатама и на левој носној кости уочавају се трагови настали оксидацијом гвозденог предмета. Такође, у гробу је пронађен и фрагмент животињске кости, дужине 7,7 cm.

Гроб 2/2014

Антрополошка анализа је показала да је у гробу 2 била сахрањена дечија индивидуа, непознатог пола,²⁴ стара 0–6 месеци,²⁵ средње телесне висине 57,4 cm (Табела 1).²⁶

Степен очуваности скелетних остатака: II категорија.

Палеопатолошка анализа је показала присуство скорбута на сквамаи леве (?) темпоралне кости (и на петрозном делу саме кости, сл. 4/5), на фрагменту сфеноидалне кости, на фрагментима чеоне и паријеталних костију (сл. 4/4), на мандибули, на обе скапуле, на левој клавикули, на левом хумерусу и на једном фрагменту дуге кости.

Напомена: у гробу је пронађен и фрагмент животињске кости, дужине 3,1 cm.

Гроб 3/2014

Антрополошка анализа је показала да је у гробу 3 била сахрањена дечија индивидуа, непознатог пола, стара 13–14 година, средње телесне висине 129,3 cm (Табела 1).

Степен очуваности скелетних остатака: II категорија.

Палеопатолошке промене нису пронађене.

Напомена: у гробу су пронађена и четири фрагмента животињских костију, дужине 4,8–6,7 cm.

Гроб 4/2014

Антрополошка анализа је показала да је у гробу 4 била сахрањена јувенилна особа, мушког пола, стара 18–20 година, средње телесне висине 172 ± 4 cm (Табела 1).

Степен очуваности скелетних остатака: II категорија.

²⁴ Приликом утврђивања пола код дечијих индивидуа акценат смо ставили на проучавање морфолошких елемената карлице (Schutkowski 1993).

²⁵ Процену индивидуалне старости дечијих и јувенилних (*Juvenilis I*) индивидуа заснивали смо на основу степена формирања и ерупције зуба (Убелакерова шема) (Buikstra, Ubelaker 1994: 51, Fig. 24), и дужина дугих костију (Bass 1995: 155, 168, 176, 228, 247, 257; Ferembach, Schwidetzky, Stloukal 1980: 532).

²⁶ Телесна висина код дечијих индивидуа израчуната је на основу формула које је дефинисао Мареш (Maresh 1970).

As for the epigenetic characteristics, the following could be noticed:²³ openings and notches in the supraorbital region (above the left orbit), *foramina parietalia* (a foramen on the left bone), *foramen zygomaticofaciale* (two foramens on the right zygomatic bone) and *foramen processus transversi bipartitum* (left on C6, Fig. 4/2).

The entheses on the insertions of muscles and ligaments were pronounced on: right and left clavicles (*m. deltoideus*, *lig. trapezoideum*, *lig. conoideum*, *lig. costoclaviculare*), right and left scapulas (*lig. trapezoideum*, *lig. conoideum*), right and left humeruses (*m. pectoralis major*, *m. latissimus dorsi*, *m. teres major*, *m. deltoideus*), right and left radius (*m. biceps brachii*, *m. pronator teres*, *m. extensor carpi radialis brevis*, *m. extensor carpi radialis longus*), right and left ulnas (*m. supinator*, *m. brachialis*) and right and left femurs (*m. Iliopsoas*, *m. gluteus medius*, *m. quadratus femoris*, *m. gluteus maximus*, *m. popliteus*, *lig. cruciatum anterius*, *lig. cruciatum posterius*).

Note: not far from the left orbit, on the maxillas and the left nasal bone, it was possible to notice traces created by the oxidation of an iron object. Also, a fragment of an animal bone 7.7 cm long was also found in the grave.

Grave 2/2014

The anthropological analysis showed an infant, of unknown sex,²⁴ aged 0–6 months,²⁵ of medium body height of 57.4 cm, was buried in grave 2 (Table 1).²⁶

Degree of preservation of the skeletal remains: Category II.

The paleopathological analysis showed the presence of scurvy on the squama of the left (?) temporal bone (and on the petrosal part of the bone itself (Fig. 4/5), on a fragment of the sphenoid bone, on fragments of the frontal and parietal bones (Fig. 4/4), on mandible, on both scapulas, on the left

²³ 26 epigenetic variations were observed on the cranial part of the skeleton and 11 on the postcranial part of the skeleton (Hauser and De Stefano 1989; Ђурић-Срејић 1995: 238–260).

²⁴ When determining the sex of the children, we put the emphasis on the study of the morphological elements of the pelvis (Schutkowski 1993).

²⁵ We based the estimate of the individual age of children and juvenile (*Juvenilis I*) individuals on the degree of the formation and eruption of the teeth (Ubelaker scheme) (Buikstra and Ubelaker 1994: 51 (Fig. 24)) and the length of the long bones (Bass 1995: 155, 168, 176, 228, 247, 257; Ferembach, Schwidetzky and Stloukal 1980, 532).

²⁶ The stature of children was calculated on the basis of the formulae defined by Maresh (Maresh 1970).

Палеопатолошка анализа је показала присуство Шморловог дефекта на једном грудном пршљену (сл. 4/6) и *cribrae femorae* (трагови се уочавају при горњим крајцима фемура са антериорне стране – на десном димензија 0,7 x 1,9 cm, на левом 0,6 x 1,2 cm).

Анализа зуба је показала да су у мандибули били присутни зуби: 36, 37, 45, 46 и 47. Постмортално су били изгубљени зуби: 31, 32, 33, 34, 35, 38, 41, 42, 43, 44 и 48. Абразија I степена (у глеђи) примећена је на зубима: 36, 37, 45, 46 и 47. Каменац је био слабо изражен. Оклузија: није могла да се утврди.

Гроб 5/2014 (сл. 3/1)

Антрополошка анализа је показала да је у гробу 5 била сахрањена одрасла особа, женског пола, стара 20–30 година, средње телесне висине 157 ± 4 cm (Табела 1).

Степен очуваности скелетних остатака: II–III категорија.

Палеопатолошка анализа је показала само благо присуство остеоартритиса на калканесима.

Напомена: на фронталној кости и на обе паријеталне кости уочава се зелени траг, у виду траке, ширине 1,5–2,3 cm, настао оксидацијом метала, највероватније бронзе (сл. 5/1–3). Изнад десне орбите видљив је и траг настао оксидацијом гвозденог предмета. Такође, у гробу су пронађена и три фрагмента животињских костију, дужине 3,7–13,6 cm.

Гроб 6/2014

Антрополошка анализа је показала да је у гробу 6 била сахрањена јувенилна особа, познатог пола, стара 14–17 година (дентална старост 15 година \pm 36 месеца) (Табела 1).

Степен очуваности скелетних остатака: II категорија.

Палеопатолошка анализа је показала присуство *cribrae orbitaliae* (присутна је на крову десне орбите).

Анализа зуба је показала да су у максиларама били присутни зуби: 13, 14, 15, 16, 17, 23, 24, 26 и 27. Постмортално су били изгубљени зуби: 11, 12, 21, 22 и 25. Абразија I степена (у глеђи) примећена је на зубима: 13, 14, 15, 16, 17, 23, 24, 26 и 27. Каменац и хипоплазија су били слабо изражени. Каријес је присутан на зубима 24 (тзв. *gross-gross* каријес) и 26 (мезијално, пречника 0,2 cm). Оклузија: није могла да се утврди.

clavicle, on the left humerus and on a fragment of the long bone.

Note: A fragment of an animal bone 3.1 cm was also found in the grave.

Grave 3/2014

The anthropological analysis showed a child, of unknown sex, aged 13–14, of medium body height of 129.3 cm, was buried in grave no. 3 (Table 1).

Degree of preservation of the skeletal remains: Category II.

No paleopathological changes were found.

Note: Four fragments of animal bones 4.8–6.7 cm long were also found in the grave.

Grave 4/2014

The anthropological analysis showed a juvenile male individual, aged 18–20, of medium body height of 172 ± 4 cm, was buried in grave 4 (Table 1).

Degree of preservation of the skeletal remains: Category II.

The paleopathological analysis showed the presence of Schmorl's node on a thoracic vertebra (Fig. 4/6) and *cribra femora* (the traces may be seen near the upper ends of the femurs on the anterior side – on the right femur – one with the dimensions of 0.7 x 1.9 cm and on the left femur – one 0.6 x 1.2 cm).

The dental analysis showed that the following teeth were present in the mandible: 36, 37, 45, 46 and 47. Teeth lost post mortem: 31, 32, 33, 34, 35, 38, 41, 42, 43, 44 and 48. Abrasion of the 1st degree (in the enamel) was noted on teeth 36, 37, 45, 46 and 47. Calculus was not pronounced. Occlusion: could not be determined.

Grave 5/2014 (Fig. 3/1)

The anthropological analysis showed that an adult female, aged 20–30, of medium body height of 157 ± 4 cm, was buried in grave 5 (Table 1).

Degree of preservation of the skeletal remains: Category II–III.

The paleopathological analysis showed only the weak presence of osteoarthritis on calcaneuses.

Note: a green trace could be noticed on the frontal bone and on both parietal bones, in the shape of a ribbon 1.5–2.3 cm wide, made by the oxidation of metal, most likely bronze (Fig. 5/1–3). Above the right orbit there was also a visible trace created by the oxidation of an iron object. Also, three fragments of animal bones 3.7–13.6 cm long were found in the grave.

Grave 6/2014

The anthropological analysis showed that a juvenile individual, of unknown sex, aged 14–17



5. 1–3) зелени праг nastao oksidacijom metala na frontilnoj kosti i na obe parijetalne kosti (гроб 5/2014); 4) os Incae (гроб 8/2014); 5) заживојно изгубљени зуби у мандибули (гроб 8/2014); 6) енџезе на хвајшицима мишића леве улне и левог радијуса (гроб 8/2014); 7) порозичне лезије дуж ламбдоидног шави (гроб 76/2016); 8) порозичне лезије на грани мандибуле (гроб 76/2016); 9) порозичне лезије на фемурима (гроб 76/2016)

5. 1–3) green trace formed by oxidation of metals on the frontal bone and on both parietal bones (grave 5/2014); 4) os Incae (grave 8/2014); 5) antemortem loss of teeth in the mandible (grave 8/2014); 6) entheses on muscle attachments of the left ulna and the left radius (grave 8/2014); 7) porous lesions along the lambdoid suture (grave 76/2016); 8) porous lesions on the right mandibular ramus (grave 76/2016); 9) porous lesions on the femurs (grave 76/2016)

Од епигенетских карактеристика уочавају се: *foramina parietalia* (на левој кости) и *ossa suturae lambdoideae* (три са леве и једна са десне стране).

Ентезе на хваташтима мишића и лигамена-та изражене су на десној и левој клавикули (*m. deltoideus*, *lig. conoideum*, *lig. costoclaviculare*).

Гроб 7/2014

Антрополошка анализа је показала да је у гробу 7 била сахрањена одрасла особа, мушког пола, стара око 25 година (Табела 1).

Степен очуваности скелетних остатака: II категорија.

Палеопатолошке промене нису пронађене.

Анализа зуба је показала да су у вилицама били присутни зуби: 17, 18, 25, 26, 27, 28, 33, 34, 36, 37, 38, 46, 47 и 48. Постмортално су били изгубљени зуби: 24, 31, 32, 35, 41 и 42. Каменац у максили је био слабо изражен, а у мандибули се кретао од слабо (са букалне стране зуба 46 и 47) до веома израженог (са лингвалне стране зуба 46 и 47). Хипоплазија на зубима мандибуле била је слабо изражена. Каријес је присутан на зубу 17 (оклузално, у виду тачке). Оклузија: није могла да се утврди.

Од епигенетских карактеристика уочавају се: *foramina parietalia* (један отвор на левој кости), *foramen zygomaticofaciale* (по два отвора на свакој зигоматичној кости) и *ossa suturae lambdoideae* (две са леве стране).

Ентезе на хваташтима мишића и лигамена-та изражене су на левој клавикули (*m. deltoideus*, *lig. conoideum*) и левом хумерусу (*m. subscapularis*, *m. pectoralis major*, *m. latissimus dorsi*, *m. teres major*, *m. deltoideus*).

Гроб 8/2014

Антрополошка анализа је показала да је у гробу 8 била сахрањена одрасла особа, мушког пола, стара 45–50 година, средње телесне висине 171 ± 5 cm (Табела 1).

Степен очуваности скелетних остатака: II категорија.

Палеопатолошка анализа је показала присуство болести зглобова, односно остеоартритиса на грудним (на T12 се уочава и Шморлов дефект) и слабинским пршљеновима, на промоторијуму, на гленоидним удубљењима, на горњим крајцима оба хумеруса, на горњим и доњим крајцима обе улне, на горњем крајку левог радијуса, на горњим крајцима оба фему-

(dental age: 15 years \pm 36 months) was buried in grave 6 (Table 1).

Degree of preservation of the skeletal remains: Category II.

The paleopathological analysis showed the presence of *cribra orbitalia* (it was visible on the roof of the right orbit).

The dental analysis showed that the following teeth were present in the maxillas: 13, 14, 15, 16, 17, 23, 24, 26 and 27. Teeth lost post mortem: 11, 12, 21, 22 and 25. Abrasion of the 1st degree (in the enamel) was recorded on teeth 13, 14, 15, 16, 17, 23, 24, 26 and 27. Calculus and hypoplasia were not pronounced. Caries was present on teeth 24 (the so-called *gross–gross* caries) and 26 (mesial, 0.2 cm in diameter). Occlusion: could not be determined.

As for the epigenetic characteristics, the following could be noticed: *foramina parietalia* (on the left bone) and *ossa suturae lambdoideae* (three on the left and one on the right side).

The entheses on the insertions of muscles and ligaments were pronounced on the right and the left clavicles (*m. deltoideus*, *lig. conoideum*, *lig. costoclaviculare*).

Grave 7/2014

The anthropological analysis showed that an adult male, aged around 25 was buried in grave 7 (Table 1).

Degree of preservation of the skeletal remains: Category II.

No paleopathological changes were found.

Dental analysis indicated the presence of the following teeth in the jaws: 17, 18, 25, 26, 27, 28, 33, 34, 36, 37, 38, 46, 47 and 48. Teeth lost post mortem: 24, 31, 32, 35, 41 and 42. Calculus in the maxillas was not pronounced, while in the mandible it went from slight (on the buccal side of teeth 46 and 47) to very pronounced (on the lingual side of teeth 46 and 47). The enamel hypoplasia on the mandible teeth was slightly pronounced. Caries was present on tooth 17 (occlusal, in the shape of a dot). Occlusion: could not be determined.

As for the epigenetic characteristics, the following could be noticed: *foramina parietalia* (a foramen on the left bone), *foramen zygomaticofaciale* (two foramina on each of the zygomatic bones) and *ossa suturae lambdoideae* (two on the left side).

The entheses on the insertions of muscles and ligaments were pronounced on: the left clavicle (*m. deltoideus*, *lig. conoideum*) and the left humerus (*m. subscapularis*, *m. pectoralis major*, *m. latissimus dorsi*, *m. teres major*, *m. deltoideus*).

ра, на ацетабулумима и на *tuber ischiadicum*-има оба карлична крила, као и на ребрима (*tuberculum costae*).

Анализа зуба је показала да је у вилицама био присутан само зуб 43 (сл. 5/5). Заживотно су били изгубљени зуби: 15, 16, 17, 25, 26, 35, 36, 37, 38 (?), 44, 45, 46, 47 и 48. Постмортално су били изгубљени зуби: 11, 12, 13, 14, 21, 22, 23, 24, 31, 32, 33, 34, 41 и 42. Абразија II степена (огољен дентин) примећена је на зубу 43. Пародонтопатија и каменац су били веома изражени на зубу 43. Хипоплазија на зубу 43 била је средње изражена. Оклузија: није могла да се утврди.

Од епигенетских карактеристика уочавају се: *sutura supranasalis*, усеци у супраорбиталном пределу (десна орбита), *foramina parietalia* (на левој кости), *ossa suturae lambdoideae* (једна са десне стране) (0,9 x 0,9 cm), *os Incae* (2 x 3 cm) (сл. 5/4) и *foramen zygomaticofaciale* (два отвора на левој зигоматичној кости).

Ентезе на хваташтима мишића и лигамената изражене су на десној клавикули (*m. deltoideus*, *lig. trapezoideum*, *lig. conoideum*, *lig. costoclaviculare*), на левој и десној скапули (*m. deltoideus*, *m. triceps brachii – Caput longum*, *m. serratus anterior*, *m. subscapularis*, *lig. trapezoideum*, *lig. conoideum*, *m. trapezius*, *m. infraspinatus*, *m. teres minor*, *m. teres major* (!), *m. latissimus dorsi*), на десном и левом хумерусу (*m. subscapularis*, *m. pectoralis major*, *m. latissimus dorsi*, *m. teres major*, *m. deltoideus*, *m. brachioradialis*, *m. extensor carpi radialis longus*, *m. extensor carpi radialis brevis*, *m. extensor digitorum*, *m. extensor digiti minimi*, *m. extensor carpi ulnaris*, *m. supinator*, *m. flexor carpi radialis*, *m. flexor carpi ulnaris*, *m. flexor digitorum superficialis*, *m. palmaris longus*, *m. teres minor*, *m. triceps brachii – Caput laterale*, *m. anconeus*), десној и левој улни (*m. flexor digitorum superficialis*, *m. pronator teres*, *m. supinator*, *m. brachialis*, *m. pronator quadratus*, *m. triceps brachii*, *m. abductor pollicis longus*, *m. extensor pollicis brevis*, *m. extensor pollicis longus*, *m. extensor indicis*), на левом радијусу (*m. biceps brachii*, *m. pronator quadratus*, *m. brachioradialis*, *m. abductor pollicis longus*, *m. extensor pollicis brevis*, *m. pronator teres*) (сл. 5/6) и десном и левом фемуру (*m. piriformis*, *m. gluteus minimus*, *m. vastus lateralis*, *m. iliopsoas*, *lig. iliofemorale (superior)*, *lig. iliofemorale (inferior)*, *lig. pubofemorale*, *m. gluteus maximus*, *m. pectineus*, *m. adductor brevis*, *m. vastus medialis*, *m. adductor longus*).

Grave 8/2014

The anthropological analysis showed that an adult male, aged 45–50, of medium body height of 171 ± 5 cm, was buried in grave 8 (Table 1).

Degree of preservation of the skeletal remains: Category II.

The paleopathological analysis showed the presence of joint diseases, that is, osteoarthritis on thoracic vertebrae (Schmorl's node could also be noticed on T12) and lumbar vertebrae, on the promontorium, on glenoid cavities, on the upper ends of both humeruses, on the upper and lower ends of both ulnas, on the upper end of the left radius, on the upper ends of both femurs, on the acetabulum and on *tuber ischiadicum* of both pelvic bones, as well as on the ribs (*tuberculum costae*).

The dental analysis showed that only tooth 43 was present in the jaws (Fig. 5/5). Teeth lost ante mortem 15, 16, 17, 25, 26, 35, 36, 37, 38 (?), 44, 45, 46, 47 and 48. Teeth lost post mortem: 11, 12, 13, 14, 21, 22, 23, 24, 31, 32, 33, 34, 41 and 42. Abrasion of the 2nd degree (exposed dentine) was recorded on tooth 43. Periodontal disease and calculus were very pronounced on tooth 43. Hypoplasia on tooth 43 was moderately pronounced. Occlusion: could not be determined.

As for the epigenetic characteristics, the following could be noticed: *sutura supranasalis*, notches in the supraorbital region (right orbit), *foramina parietalia* (on the left bone), *ossa suturae lambdoideae* (one on the right side) (0.9 x 0.9 cm), *os Incae* (2 x 3 cm) (Fig. 5/4) and *foramen zygomaticofaciale* (two foramina on the left zygomatic bone).

The entheses on the insertions of muscles and ligaments were pronounced on the right clavicle (*m. deltoideus*, *lig. trapezoideum*, *lig. conoideum*, *lig. costoclaviculare*), on the left and right scapulas (*m. deltoideus*, *m. triceps brachii – Caput longum*, *m. serratus anterior*, *m. subscapularis*, *lig. trapezoideum*, *lig. conoideum*, *m. trapezius*, *m. infraspinatus*, *m. teres minor*, *m. teres major* (!), *m. latissimus dorsi*), on the right and left humeruses (*m. subscapularis*, *m. pectoralis major*, *m. latissimus dorsi*, *m. teres major*, *m. deltoideus*, *m. brachioradialis*, *m. extensor carpi radialis longus*, *m. extensor carpi radialis brevis*, *m. extensor digitorum*, *m. extensor digiti minimi*, *m. extensor carpi ulnaris*, *m. supinator*, *m. flexor carpi radialis*, *m. flexor carpi ulnaris*, *m. flexor digitorum superficialis*, *m. palmaris longus*, *m. teres minor*, *m. triceps brachii – Caput laterale*, *m. anconeus*), the right and left ulnas (*m. flexor digitorum superficialis*, *m. pronator teres*, *m.*

Гроб 9/2014

Антрополошка анализа је показала да је у гробу 9 била сахрањена одрасла особа, женског пола, стара 35–45 година, средње телесне висине 163 ± 4 cm (Табела 1).

Степен очуваности скелетних остатака: II категорија.

Палеопатолошка анализа је показала присуство болести зглобова (на грудним и слабинским пршљеновима и на десном гленоидном удубљењу; на једном грудном пршљену уочава се и спондилартроза III степена) и *cribrae femorae* (трагови се уочавају при горњим крајцима фемура са антериорне стране).

Анализа зуба је показала да су у вилицама били присутни зуби: 15, 28 и 48. Заживотно су били изгубљени зуби: 14, 16, 17, 23, 24, 25, 26, 27, 31, 32, 33 (?), 34, 35, 36, 37, 38, 41, 42, 43 (?), 44, 46 и 47. Постмортално су били изгубљени зуби: 11, 12, 13, 15, 18, 21, 22 и 45. Абразија II степена (огољен дентин) примећена је на зубима 15 и 48 (→III). Пародонтопатија и каменац били су веома изражени на зубима максила, а пародонтопатија на зубу мандибуле. Оклузија: није могла да се утврди.

Од епигенетских карактеристика уочавају се: *ossa suturae lambdoideae* (једна са леве стране) (4 x 4,5 cm), *sutura squatomastoidea* (леви мастоидни наставак) и *foramen zygomaticofaciale* (по два отвора на десној и левој зигоматичној кости).

Ентезе на хваташтима мишића и лигамената изражене су на десној улни (*m. supinator*, *m. brachialis*, *m. pronator quadratus*, *m. abductor pollicis longus*, *m. extensor pollicis brevis*, *m. extensor pollicis longus*, *m. extensor indicis*; олекранон је и благо раздвојен) и на десном и левом фемуру (*m. vastus lateralis*, *m. iliopsoas*, *m. adductor magnus*, *lig. iliofemorale (superior)*, *lig. iliofemorale (inferior)*, *lig. pubofemorale*, *m. gluteus maximus*, *m. vastus medialis*).

Напомена: у гробу су пронађене и две фрагментоване животињске кости, дужине 7,4 и 8,7 cm.

Гроб 10/2014

Антрополошка анализа је показала да је у гробу 10 била сахрањена одрасла особа, женског пола, стара 22–26 година, средње телесне висине 171 ± 4 cm (Табела 1).

Степен очуваности скелетних остатака: II категорија.

supinator, *m. brachialis*, *m. pronator quadratus*, *m. triceps brachii*, *m. abductor pollicis longus*, *m. extensor pollicis brevis*, *m. extensor pollicis longus*, *m. extensor indicis*), on the left radius (*m. biceps brachii*, *m. pronator quadratus*, *m. brachioradialis*, *m. abductor pollicis longus*, *m. extensor pollicis brevis*, *m. pronator teres*) (Fig. 5/6), and the right and left femurs (*m. piriformis*, *m. gluteus minimus*, *m. vastus lateralis*, *m. iliopsoas*, *lig. iliofemorale (superior)*, *lig. iliofemorale (inferior)*, *lig. pubofemorale*, *m. gluteus maximus*, *m. pectineus*, *m. adductor brevis*, *m. vastus medialis*, *m. adductor longus*).

Grave 9/2014

The anthropological analysis showed that an adult female, aged 35–45, of medium body height of 163 ± 4 cm, was buried in grave 9 (Table 1).

Degree of preservation of the skeletal remains: Category II.

The paleopathological analysis showed the presence of joint diseases (on the thoracic and lumbar vertebrae and on the right glenoid cavity; on one thoracic vertebra it was also possible to notice spondyloarthrosis of the 3rd degree) and *cribra femora* (traces may be noticed at the upper ends of the femur from the anterior side).

The dental analysis showed that the following teeth were present in the jaws: 15, 28 and 48. Teeth lost ante mortem: 14, 16, 17, 23, 24, 25, 26, 27, 31, 32, 33 (?), 34, 35, 36, 37, 38, 41, 42, 43 (?), 44, 46 and 47. Teeth lost post mortem: 11, 12, 13, 15, 18, 21, 22 and 45. Abrasion of the 2nd degree (exposed dentine) was recorded on teeth 15 and 48 (→III). Periodontal disease and calculus were very pronounced on the maxillary teeth, and periodontal disease was also present on mandible tooth. Occlusion: could not be determined.

As for the epigenetic characteristics, the following could be noticed: *ossa suturae lambdoideae* (one on the left side) (4 x 4.5 cm), *sutura squatomastoidea* (left processus mastoideus) and *foramen zygomaticofaciale* (two foramina each on the right and the left zygomatic bones).

The entheses on the insertions of muscles and ligaments were pronounced on the right ulna (*m. supinator*, *m. brachialis*, *m. pronator quadratus*, *m. abductor pollicis longus*, *m. extensor pollicis brevis*, *m. extensor pollicis longus*, *m. extensor indicis*; olecranon was also mildly separated) and on the right and left femurs (*m. vastus lateralis*, *m. iliopsoas*, *m. adductor magnus*, *lig. iliofemorale (superior)*, *lig. iliofemorale (inferior)*, *lig. pubofemorale*, *m. gluteus maximus*, *m. vastus medialis*).

Палеопатолошка анализа је показала само присуство болести зглобова, односно остеоартритиса (на доњим крајцима оба радијуса и оба фемура) и Шморловог дефекта већих димензија на грудним и слабинским пршљеновима – код грудних пршљенова (T10–T12) дубок у дужини 1,4–2,2 cm, а код слабинских (L1–L5) – 1,2–2,2cm.

Анализа зуба је показала да су у вилицама били присутни зуби: 13, 14, 15, 16, 17, 34, 35, 36, 37, 43, 44, 45, 46 и 47. Постмортално су били изгубљени зуби: 31, 32, 33, 41 и 42. Абразија I степена (у глеђи) примећена је на зубима: 13, 14, 15, 16, 17, 34, 35, 36, 37, 43, 44, 45, 46 и 47. Пародонтопатија и хипоплазија су биле слабо изражене. Каменац је био слабо изражен на зубима максила, али се кретао од слабо до средње израженог на зубима мандибуле. Од аномалија вилица и зубног низа присутна је хиподонција зуба: 18, 38 и 48. Оклузија: није могла да се утврди.

Од епигенетских карактеристика уочавају се усеци у супраорбиталном пределу (десна орбита) и *foramina parietalia* (по један на обе парижеталне кости).

Ентезе на хваташтима мишића и лигамената изражене су на левој клавикули (*m. deltoideus*, *m. pectoralis major*, *lig. trapezoideum*, *lig. conoideum*, *lig. costoclaviculare*), на левој десној скапули (*m. triceps brachii – Caput longum*), на десном хумерусу (*m. subscapularis*, *m. pectoralis major*, *m. latissimus dorsi*, *m. teres major*, *m. deltoideus*, *m. teres minor*), на левом хумерусу (*m. subscapularis*, *m. pectoralis major*, *m. latissimus dorsi*, *m. teres major*, *m. deltoideus*, *m. extensor digitorum*, *m. extensor digiti minimi*, *m. extensor carpi ulnaris*, *m. supinator*, *m. anconeus*), десној и левој улни (*m. flexor digitorum superficialis*, *m. pronator teres*, *m. supinator*, *m. brachialis*, *m. pronator quadratus*, *m. triceps brachii*, *m. flexor carpi ulnaris*, *m. abductor pollicis longus*, *m. extensor pollicis brevis*, *m. extensor pollicis longus*, *m. extensor indicis*; олекранони обе улне су благо раздвојени), на десном и левом радијусу (*m. biceps brachii*, *m. brachioradialis*, *m. abductor pollicis longus*, *m. extensor pollicis brevis*, *m. pronator teres*) и десном и левом фемуру (*m. iliopsoas*, *m. adductor magnus*, *lig. iliofemorale (superior)*, *lig. iliofemorale (inferior)*, *lig. pubofemorale*, *m. gastrocnemius – Caput mediale*, *m. popliteus*, *lig. cruciatum anterius*, *lig. cruciatum posterius*).

Note: two fragmented animal bones 7.4 and 8.7 cm long were also found in the grave.

Grave 10/2014

The anthropological analysis showed that an adult female, aged 22–26, of medium body height of 171 ± 4 cm, was buried in grave 10 (Table 1).

Degree of preservation of the skeletal remains: Category II.

The paleopathological analysis showed only the presence of joint diseases, that is, osteoarthritis (on the lower ends of both radiuses and both femurs) and Schmorl's node of larger dimensions on the thoracic and lumbar vertebrae. On thoracic vertebrae (T10–T12) it was deep over the length of 1.4–2.2 cm and on the lumbar vertebra (L1–L5) – 1.2–2.2cm.

Dental analysis indicated the presence of the following teeth in the jaws: 13, 14, 15, 16, 17, 34, 35, 36, 37, 43, 44, 45, 46 and 47. Teeth lost post mortem: 31, 32, 33, 41 and 42. Abrasion of the 1st degree (in the enamel) was observed on teeth 13, 14, 15, 16, 17, 34, 35, 36, 37, 43, 44, 45, 46 and 47. Periodontal disease and hypoplasia were not pronounced. Calculus was not pronounced on the maxillary teeth, but it went from poorly to medium pronounced on mandible teeth. As for the anomalies in the jaws and the teeth sequence, there was hypodontia of teeth 18, 38 and 48. Occlusion: could not be determined.

As for the epigenetic characteristics, the following could be noticed: notches in the supraorbital region (right orbit) and *foramina parietalia* (one each on both parietal bones).

The entheses on the insertions of muscles and ligaments were pronounced on the left clavicle (*m. deltoideus*, *m. pectoralis major*, *lig. trapezoideum*, *lig. conoideum*, *lig. costoclaviculare*), on the left and right scapulas (*m. triceps brachii – Caput longum*), on the right humerus (*m. subscapularis*, *m. pectoralis major*, *m. latissimus dorsi*, *m. teres major*, *m. deltoideus*, *m. teres minor*), on the left humerus (*m. subscapularis*, *m. pectoralis major*, *m. latissimus dorsi*, *m. teres major*, *m. deltoideus*, *m. extensor digitorum*, *m. extensor digiti minimi*, *m. extensor carpi ulnaris*, *m. supinator*, *m. anconeus*), on the right and left ulnas (*m. flexor digitorum superficialis*, *m. pronator teres*, *m. supinator*, *m. brachialis*, *m. pronator quadratus*, *m. triceps brachii*, *m. flexor carpi ulnaris*, *m. abductor pollicis longus*, *m. extensor pollicis brevis*, *m. extensor pollicis longus*, *m. extensor indicis*; olecranon of both

Напомена: на доњој половини тела грудне кости уочава се интензивни траг зелене боје, настао оксидацијом метала, највероватније бронзе.

Гроб 1/2016

Нажалост, није било довољно сачуваних елемената на скелетним остацима да би се спровела антрополошка анализа.

Гроб 3/2016

Нажалост, није било довољно сачуваних елемената на скелетним остацима да би се спровела антрополошка анализа.

Гроб 6/2016

Антрополошка анализа је показала да је у гробу 6 била сахрањена одрасла особа, мушког пола, стара 40–45 година, средње телесне висине 174 ± 4 cm (Табела 1).

Степен очуваности скелетних остатака: II категорија.

Палеопатолошка анализа је показала присуство сраслих прелома три ребра и болести зглобова (остеоартритис се уочава на горњим крајцима леве улне и левог радијуса, на доњим крајцима оба фемура, на крајцима тибија, на доњим крајцима фибула и на калканеусима).

Ентезе на хваташтима мишића, лигамената и тетива су изражене на левом хумерусу (*m. brachioradialis*, *m. extensor carpi radialis longus*, *m. extensor carpi radialis brevis*, *m. extensor digitorum*, *m. extensor digiti minimi*, *m. extensor carpi ulnaris*, *m. supinator*, *m. pronator teres*, *m. flexor carpi radialis*, *m. flexor carpi ulnaris*, *m. flexor digitorum superficialis*, *m. palmaris longus*, *m. anconeus*), левој улни (*m. flexor digitorum superficialis*, *m. pronator teres*, *m. supinator*, *m. brachialis*, *m. triceps brachii*, *m. flexor carpi ulnaris*, *m. abductor pollicis longus*, *m. extensor pollicis brevis*, *m. extensor pollicis longus*, *m. extensor indicis*), на левом радијусу (*m. biceps brachii*, *m. flexor digitorum superficialis*, *m. abductor pollicis longus*, *m. extensor pollicis brevis*, *m. pronator teres*), десном и левом фемуру (*m. piriformis*, *m. gluteus minimus*, *m. vastus lateralis*, *m. iliopsoas*, *m. adductor magnus*, *lig. iliofemorale (superior)*, *lig. iliofemorale (inferior)*, *lig. pubofemorale*, *m. gluteus maximus*, *m. pectineus*, *m. adductor brevis*, *m. vastus medialis*, *m. adductor longus*, *m. biceps femoris – Caput breve*, *m. gastrocnemius – Caput mediale*, *m. gastrocnemius – Caput laterale*, *lig.*

ulnas were mildly separated), on the right and left radius bones (*m. biceps brachii*, *m. brachioradialis*, *m. abductor pollicis longus*, *m. extensor pollicis brevis*, *m. pronator teres*), and on the right and left femurs (*m. iliopsoas*, *m. adductor magnus*, *lig. iliofemorale (superior)*, *lig. iliofemorale (inferior)*, *lig. pubofemorale*, *m. gastrocnemius – Caput mediale*, *m. popliteus*, *lig. cruciatum anterius*, *lig. cruciatum posterius*).

Note: on the upper half of the sternum body it was possible to observe an intensive trace of green colour created by the oxidation of metal, most likely bronze.

Grave 1/2016

Unfortunately, there were not sufficiently preserved elements on the skeletal remains to conduct the anthropological analysis.

Grave 3/2016

Unfortunately, there were not sufficiently preserved elements on the skeletal remains to conduct the anthropological analysis.

Grave 6/2016

The anthropological analysis showed that an adult male, aged 40–45, of medium body height of 174 ± 4 cm, was buried in grave 6 (Table 1).

Degree of preservation of the skeletal remains: Category II.

The paleopathological analysis showed the presence of healed fractures of three ribs and joint diseases (osteoarthritis could be noted on the upper ends of the left ulna and the left radius, on the lower ends of both femurs, on the ends of tibias, on the lower ends of fibulas and on calcaneuses).

The entheses on the insertions of muscles, ligaments and tendons were pronounced on the left humerus (*m. brachioradialis*, *m. extensor carpi radialis longus*, *m. extensor carpi radialis brevis*, *m. extensor digitorum*, *m. extensor digiti minimi*, *m. extensor carpi ulnaris*, *m. supinator*, *m. pronator teres*, *m. flexor carpi radialis*, *m. flexor carpi ulnaris*, *m. flexor digitorum superficialis*, *m. palmaris longus*, *m. anconeus*), the left ulna (*m. flexor digitorum superficialis*, *m. pronator teres*, *m. supinator*, *m. brachialis*, *m. triceps brachii*, *m. flexor carpi ulnaris*, *m. abductor pollicis longus*, *m. extensor pollicis brevis*, *m. extensor pollicis longus*, *m. extensor indicis*), on the left radius (*m. biceps brachii*, *m. flexor digitorum superficialis*, *m. abductor pollicis longus*, *m. extensor pollicis brevis*, *m. pronator teres*), on the right

cruciatum anterius, lig. cruciatum posterius), левој и десној тибии (*m. quadriceps femoris, m. sartorius, m. gracilis, m. semitendinosus, lig. cruciatum anterius, m. soleus, m. tibialis posterior, lig. cruciatum posterius*) и оба калканеуса (*tendo calcaneus (Achillis)*).

Гроб 7а/2016 (сл. 3/2)

Антрополошка анализа је показала да је у гробу 7а била сахрањена одрасла индивидуа, женског пола, стара око 25 година (Табела 1).²⁷

Степен очуваности скелетних остатака: II категорија.

Палеопатолошке промене нису пронађене.

Анализа зуба је показала да су у максилама били присутни зуби: 13, 16, 17, 18, 26 и 27. Постмортално су били изгубљени зуби: 11, 12, 14, 15, 21, 22, 23, 24 и 25. Абразија I степена (у глеђи) примећена је на зубима: 13, 17, 18 и 27, а II степена (огољен дентин) на зубима 16 и 26. Оклузија: није могла да се утврди.

Од епигенетских карактеристика уочава се *foramen zygomaticofaciale* (три отвора на десној и један на левој зигоматичној кости).

Гроб 7б/2016 (сл. 3/2)

Антрополошка анализа је показала да је у гробу 7б била сахрањена дечија индивидуа, женског пола, стара око 6 година, средње телесне висине 98 cm (Табела 1).

Степен очуваности скелетних остатака: II категорија.

Палеопатолошка анализа је показала присуство скорбута у виду поротичних лезија на обе паријеталне кости, на темпоралној кости, дуж ламбдоидног шави (сл. 5/7), на сфеноидалној кости, на непцима обе максиле, на очуваној грани мандибуле (сл. 5/8), на оба фемура (дуж горње половине тела са медијалне и постериорне стране и при горњим крајцима, сл. 5/9), десној тибии (дуж доње половине тела са медијалне и постериорне стране). На крововима орбита уочава се *cribra orbitalia*. Такође, видљиви су и трагови ресорпције на антериорним странама тела грудних пршљенова.

Од епигенетских карактеристика уочавају се: *ossa suturae lambdoideae* (једна са десне и

and left femurs (*m. piriformis, m. gluteus minimus, m. vastus lateralis, m. iliopsoas, m. adductor magnus, lig. iliofemorale (superior), lig. iliofemorale (inferior), lig. pubofemorale, m. gluteus maximus, m. pectineus, m. adductor brevis, m. vastus medialis, m. adductor longus, m. biceps femoris – Caput breve, m. gastrocnemius – Caput mediale, m. gastrocnemius – Caput laterale, lig. cruciatum anterius, lig. cruciatum posterius*), on the left and right tibias (*m. quadriceps femoris, m. sartorius, m. gracilis, m. semitendinosus, lig. cruciatum anterius, m. soleus, m. tibialis posterior, lig. cruciatum posterius*) and both calcanei (*tendo calcaneus (Achillis)*).

Grave 7a/2016 (Fig. 3/2)

The anthropological analysis showed that an adult female, aged around 25, was buried in grave 7a (Table 1).²⁷

Degree of preservation of the skeletal remains: Category II.

No paleopathological changes were found.

Dental analysis indicated the presence of the following teeth in the maxillas: 13, 16, 17, 18, 26 and 27. Teeth lost post mortem: 11, 12, 14, 15, 21, 22, 23, 24 and 25. Abrasion of the 1st degree (in the enamel) was recorded on teeth: 13, 17, 18 and 27, and of the 2nd degree (exposed dentine) on teeth 16 and 26. Occlusion: could not be determined.

As for the epigenetic characteristics it was possible to notice: *foramen zygomaticofaciale* (three on the right and one on the left zygomatic bone).

Grave 7b/2016 (Fig. 3/2)

The anthropological analysis showed that a female child, aged around 6, of medium body height of 98 cm, was buried in grave 7b (Table 1).

Degree of preservation of the skeletal remains: Category II.

The paleopathological analysis showed the presence of scurvy in the shape of porotic lesions on both parietal bones, on the temporal bone, along the lambdoid suture (Fig. 5/7), on the sphenoid bone, on the palates of both maxillas, on the preserved mandible ramus (Fig. 5/8), on both femurs (along the upper half of the body from the medial and posterior sides and towards the upper ends, Fig. 5/9), on the right tibia (along the lower half of the body

²⁷ Приликом ископавања овог гроба откривене су и кости још две одрасле индивидуе (једне женског пола, старе 30–50 година, и једне мушког пола, старе 30–45 година) и једне дечије индивидуе, непознатог пола, старе годину дана. Сахране ових особа обављене су у античком периоду, а њихови укопи су били девастирани овом нововековном сахраном.

²⁷ During the excavation of this grave, we also discovered bones of two more adult individual (one of female sex, aged 30–50, and one of male sex, aged 30–45) and one more child, of unknown sex, aged one year. The burials of these persons were carried out during the Antiquity, while their remains were destroyed by this modern history burial.

три са леве стране) и *foramen processus transversi bipartitum* на једном вратном пршљену (са леве стране).

Гроб 9/2016 (сл. 3/3)

Антрополошка анализа је показала да је у гробу 9 била сахрањена одрасла особа, женског пола, стара 30–40 година, средње телесне висине 163 ± 4 cm (Табела 1).

Степен очуваности скелетних остатака: II категорија.

Палеопатолошка анализа је показала присуство болести зглобова (остеоартритис се уочава на горњем и доњем крају десног хумеруса).

Ентезе на хватиштима мишића и лигамената су изражене на десном хумерусу (*m. subscapularis*, *m. pectoralis major*, *m. latissimus dorsi*, *m. teres major*, *m. deltoideus*, *m. brachioradialis*, *m. extensor carpi radialis longus*, *m. extensor carpi radialis brevis*, *m. extensor digitorum*, *m. extensor digiti minimi*, *m. extensor carpi ulnaris*, *m. supinator*, *m. pronator teres*, *m. flexor carpi radialis*, *m. flexor carpi ulnaris*, *m. flexor digitorum superficialis*, *m. anconeus*), левом хумерусу (*m. subscapularis*, *m. pectoralis major*, *m. latissimus dorsi*, *m. teres major*, *m. deltoideus*), десном и левом фемуру (*m. vastus lateralis*, *m. iliopsoas*, *m. adductor magnus*, *lig. iliofemorale (superior)*, *lig. iliofemorale (inferior)*, *lig. pubo-femorale*, *m. adductor longus*, *m. biceps femoris – Caput breve*, *lig. cruciatum anterius*, *lig. cruciatum posterius*) и левој тибиви (*m. quadriceps femoris*, *m. sartorius*, *m. gracilis*, *lig. cruciatum anterius*, *lig. cruciatum posterius*).

Гроб 11/2016 (сл. 3/4)

Антрополошка анализа је показала да је у гробу 11 била сахрањена јувенилна особа, женског пола, стара 19–24 година, средње телесне висине 167 ± 4 cm (Табела 1).

Степен очуваности скелетних остатака: II категорија.

Палеопатолошке промене нису пронађене.

Анализа зуба је показала да су у вилицама били присутни зуби: 26, 27, 32, 33, 36, 37, 38, 43, 44, 45, 46, 47 и 48. Постмортално су били изгубљени зуби: 21, 22, 23, 24, 25, 28, 31, 34, 35, 41 и 42. Абразија I степена (у глеђи) примећена је на зубима: 26, 27 (→II), 33, 37, 38, 43, 44, 45, 47 и 48, а II степена (огољен дентин) на зубима: 32, 36 и 46. Хипоплазија на зубима мандибуле била је слабо изражена. Каријес је присутан на

from the medial and posterior sides). On the roof of the orbits it was possible to notice *cribra orbitalia*. Also, there were visible traces of resorption on the anterior sides of the thoracic vertebrae bodies.

As for the epigenetic characteristics, the following could be noticed: *ossa suturae lambdoideae* (one on the right and three on the left side) and *foramen processus transversi bipartitum* on one cervical vertebra (on the left side).

Grave 9/2016 (Fig. 3/3)

The anthropological analysis showed that an adult female, aged 30–40, of medium body height of 163 ± 4 cm, was buried in grave 9 (Table 1).

Degree of preservation of the skeletal remains: Category II.

The paleopathological analysis showed the presence of joint diseases (osteoarthritis could be observed on the upper and the lower ends of the right humerus).

The entheses on the insertions of muscles and ligaments were pronounced on the right humerus (*m. subscapularis*, *m. pectoralis major*, *m. latissimus dorsi*, *m. teres major*, *m. deltoideus*, *m. brachioradialis*, *m. extensor carpi radialis longus*, *m. extensor carpi radialis brevis*, *m. extensor digitorum*, *m. extensor digiti minimi*, *m. extensor carpi ulnaris*, *m. supinator*, *m. pronator teres*, *m. flexor carpi radialis*, *m. flexor carpi ulnaris*, *m. flexor digitorum superficialis*, *m. anconeus*), on the left humerus (*m. subscapularis*, *m. pectoralis major*, *m. latissimus dorsi*, *m. teres major*, *m. deltoideus*), on the right and left femurs (*m. vastus lateralis*, *m. iliopsoas*, *m. adductor magnus*, *lig. iliofemorale (superior)*, *lig. iliofemorale (inferior)*, *lig. pubofemorale*, *m. adductor longus*, *m. biceps femoris – Caput breve*, *lig. cruciatum anterius*, *lig. cruciatum posterius*), and on the left tibia (*m. quadriceps femoris*, *m. sartorius*, *m. gracilis*, *lig. cruciatum anterius*, *lig. cruciatum posterius*).

Grave 11/2016 (Fig. 3/4)

The anthropological analysis showed that a juvenile female, aged 19–24, of medium body height of 167 ± 4 cm, was buried in grave 11 (Table 1).

Degree of preservation of the skeletal remains: Category II.

No paleopathological changes were found.

Dental analysis indicated the presence of the following teeth in the jaws: 26, 27, 32, 33, 36, 37, 38, 43, 44, 45, 46, 47 and 48. Teeth lost post mortem: 21, 22, 23, 24, 25, 28, 31, 34, 35, 41 and 42.

зубу 25 (мезијално, пречника 0,1 cm). Оклузија: није могла да се утврди.

Од епигенетских карактеристика уочавају се *ossa suturae lambdaideae* (две са десне и једна са леве стране) и *perforatio fossae olecrani* (на оба хумеруса).

Ентезе на хватиштима мишића изражене су на десном и левом хумерусу (*m. pectoralis major*, *m. deltoideus*) и на десном и левом радијусу (*m. biceps brachii*).

Напомена: на телима грудних пршљенова (Т1–3) са антериорне стране, на стерналном крајку десне клавикуле и на два лева ребра, уочавају се интензивни трагови зелене боје, настали оксидацијом метала, највероватније бронзе.

Гроб 12/2016

Из техничких разлога, скелетни остаци ове особе нису могли бити подигнути. Антрополошка анализа није била спроведена.

На овој некрополи, током две кампање (2014–2016. године) откривено је укупно осамнаест гробова из периода XVII–XVIII века. Скелетни остаци петнаест индивидуа били су доступни за антрополошку анализу (Табела 1). Испитани степен очуваности скелета одговара углавном II категорији (добро очуван некомплетан скелет). Као што се из Табеле 1 види, 20% чине дечије индивидуе различитог узраста, 20% јувенилне индивидуе – једна мушког (33,33%), једна женског (33,33%) и једна непознатог пола (33,33%) – и 60% одрасле индивидуе – три мушког пола (33,33%) и шест женског пола (66,66%).

Код дечијих индивидуа палеопатолошке анализе су показале присуство скорбута код две индивидуе (Г 2/2014, сл. 4/4, 5; Г 76/2016, сл. 5/7–9), *cribrae orbitaliae* код једне индивидуе (Г 76/2016) и трагова ресорпције на антериорним странама тела грудних пршљенова такође код једне индивидуе (Г 76/2016).

Од епигенетских карактеристика уочени су само *ossa suturae* и *foramen processus transversi bipartitum* код једне индивидуе (Г 76/2016).

Код јувенилних и одраслих индивидуа палеопатолошке анализе су показале присуство знатно већег броја обољења. Код индивидуа женског пола у питању су: аномалије у развоју скелета – *os acromiale* код једне индивидуе (Г 1/2014, сл. 4, 1), болести зглобова код пет индивидуа (Г 1/2014, сл. 4/2, 3; Г 5/2014, 9/2014,

Abrasion of the 1st degree (in the enamel) was recorded on teeth 26, 27 (→II), 33, 37, 38, 43, 44, 45, 47 and 48, and that of the 2nd degree (exposed dentine) on teeth 32, 36 and 46. Enamel hypoplasia on the mandible teeth was not very pronounced. Caries was present on tooth 25 (mesial, 0.1 cm in diameter). Occlusion: could not be determined.

As for the epigenetic characteristics, the following could be noticed: *ossa suturae lambdaideae* (two on the right side and one on the left side) and *perforatio fossae olecrani* (on both humeruses).

The entheses on the insertions of muscles were pronounced on: the right and left humeruses (*m. pectoralis major*, *m. deltoideus*) and on the right and left radius (*m. biceps brachii*).

Note: on the bodies of thoracic vertebrae (Т1–3) on the anterior side, on the sternal end of the right clavicle and on two left ribs, it was possible to notice intensive traces of green colour created by the oxidation of metal, most likely bronze.

Grave 12/2016

For technical reasons, the skeletal remains of this person could not be lifted. The anthropological analysis was not conducted.

During two campaigns (2014–2016) a total of 18 graves from the period 17th–18th century were discovered in this necropolis. The skeletal remains of 15 individuals were available for anthropological analysis (Table 1). The examined degree of preservation of the skeletons corresponds mostly to Category II (well preserved incomplete skeleton). As it may be seen from Table 1, 20% are children of different age, 20% are juvenile individuals – one male (33.33%), one female (33.33%) and one of unknown sex (33.33%), while 60% are adult individuals – three male (33.33%) and six female (66.66%).

As for the children, the paleopathological analyses have shown the presence of scurvy in two individuals (G 2/2014, Fig. 4/4,5; G76/2016, Fig. 5/7–9), *cribra orbitalia* in one individual (G 76/2016), and resorption traces on the anterior sides of the thoracic vertebrae bodies, also in one individual (G 76/2016).

As for the epigenetic characteristics only *ossa suturae* and *foramen processus transversi bipartitum* have been noticed in one individual (G76/2016).

In the case of juvenile and adult individuals, the paleopathological analyses have shown the presence of a significantly higher number of different diseases. Among the individuals of female sex these

10/2014, 9/2016) и промене на костима изазване крвним поремећајима код две индивидуе – *cribra orbitalia* (Г 1/2014) и *cribrae femorae* (Г 9/2014). Код индивидуа мушког пола у питању су: срасли преломи костију код једне индивидуе (Г 6/2016), болести зглобова код три индивидуе (Г 4/2014, сл. 4/6; Г 8/2014 и 6/2016), промене на костима изазване крвним поремећајима – *cribrae femorae* код једне индивидуе (Г 4/2014). Код једне јувенилне индивидуе неутврђеног пола присутне су биле само промене на костима изазване крвним поремећајима – *cribra orbitalia* (Г 6/2014).

Интересантно је напоменути да ниједна од овде поменутих болести, изузев у случају дечије индивидуе, непознатог пола, старе 0–6 месеци (Г 2/2014), код које је откривен скорбут, није могла да буде директан узрок смрти. Оно што је свакако привукло нашу пажњу јесте честа појава *cribrae orbitaliae*, *cribrae femorae* и скорбута.

Промене на костима изазване крвним поремећајима, као што су *cribra orbitalia*, *cribra humera* и *cribra femora*, добар су показатељ субадултног стреса, а самим тим и здравственог и нутритивног статуса древних популација. Оне нам такође могу помоћи и приликом проценивања животних услова у којима је живела археолошка популација.

Већина аутора појаву *cribrae orbitaliae* повезује са анемијом узрокованом недостатком гвожђа.²⁸ Фактори који утичу на ову врсту анемије су лоша и неодговарајућа исхрана, нехигијенски животни услови, хроничне гастроинтестиналне и паразитске болести,²⁹ тровање оловом,³⁰ промене у нутритивним навикама³¹ и храна богата фитатима, која ремети апсорпцију гвожђа.³²

Међутим, недавна хематолошка истраживања која су спровели Валкер и његови сарадници показују да анемија узрокована недостатком гвожђа не обезбеђује разумно физиолошко објашњење за хипертрофију сржи која узрокује патолошке лезије које палеопатолози везују за *cribra orbitalia*-у.³³ По њиховом мишљењу, многе лезије *cribrae orbitaliae* последица су

were: anomalies in the development of the skeleton – *os acromiale* in one individual (G 1/2014, Fig. 4, 1), joint diseases in five individuals (G 1/2014, Fig. 4/2, 3; graves 5/2014, 9/2014, 10/2014, 9/2016) and changes on the bones caused by blood disorders in two individuals – *cribra orbitalia* (G 1/2014) and *cribra femora* (G 9/2014). Among the individuals of male sex these were: healed bone fractures in one individual (G 6/2016), joint diseases in three individuals (G 4/2014, Fig. 4/6; graves 8/2014 and 6/2016), changes on the bones caused by blood disorders – *cribra femora* in one individual (G 4/2014). In one juvenile individual, of undetermined sex, only changes on the bones caused by blood disorders – *cribra orbitalia* were present (G 6/2014).

It is interesting to mention that none of the diseases mentioned here, except in the case of the child, of unknown sex, aged 0–6 months (G 2/2014), where scurvy was discovered, could be the direct cause of death. What has certainly caught our attention is the frequent occurrence of *cribra orbitalia*, *cribra femora* and scurvy.

The changes on the bones caused by blood disorders, such as *cribra orbitalia*, *cribra humera* and *cribra femora*, are a good indicator of subadult stress and consequently of the health and nutritional status of the ancient populations. They can also help us when assessing the living conditions of archaeological populations.

Most of the authors link the appearance of *cribra orbitalia* with anaemia caused by iron deficiency.²⁸ The factors that influence this type of anaemia are poor and inappropriate diet, unhygienic living conditions, chronic gastrointestinal and parasitic diseases,²⁹ lead poisoning,³⁰ changes in nutritional habits³¹ and phytate rich diet that disturbs the iron absorption.³²

However, some recent haematological research conducted by Walker and his associates show that anaemia caused by iron deficiency does not provide a reasonable physiological explanation for the hypertrophy of marrow that causes pathologic lesions which paleopathologists linked to *cribra orbitalia*.³³ In their opinion, many *cribra orbitalia* lesions are a consequence in fact of megaloblastic anaemia trans-

²⁸ Oxenham, Cavill 2010: 199–200.

²⁹ Walker 1986; Mensforth 1990; Mays 1998.

³⁰ Stuart-Macadam 1991.

³¹ Roberts, Manchester 1995.

³² Carlson, Armelagos, Van Gerven 1974.

³³ Walker et al. 2009.

²⁸ Oxenham and Cavill 2010: 199–200.

²⁹ Walker 1986; Mensforth 1990; Mays 1998.

³⁰ Stuart-Macadam 1991.

³¹ Roberts and Manchester 1995.

³² Carlson, Armelagos and Van Gerven 1974.

³³ Walker et al. 2009.

заправо мегалобластне анемије коју су дојиле, услед исцрпљених резерви витамина B12, пренеле на инфанте. Такође, овој врсти анемије допринели су касније и нехигијенски животни услови, који погодују додатном губитку хранљивих материја услед гастроинтестиналних инфекција у време одвикавања инфаната од дојења.

Неки аутори су приметили постојање везе између *cribrae humerae* и *cribrae femorae* са *cribra orbitalia*-е, тј. да су ове лезије морфолошки идентичне са онима које настају на крововима орбита услед *cribrae orbitaliae*. Они су предложили термин криброзни синдром, који би обухватао *cribra orbitalia*-у, симетричну *cribra humera*-у и симетричну *cribra femora*-у (варијабилно).³⁴

С друге стране, скорбут је обољење које настаје услед недовољног уношења витамина Ц, који је неопходан за стварање колагена везивног ткива,³⁵ остеоида и цементне супстанце која повезује ендотелне ћелије крвних судова.³⁶ Болест се различито манифестује код деце и одраслих; у оба облика, међутим, јављају се повремене хеморагије (крвављења) у кожи, слузокожи, деснима, мишићима и костима, што може да узрокује анемију.³⁷

Потребну количину витамина Ц тело добија готово свим врстама исхране. Значајан недостатак витамина и појава скорбута обично је последица природних или друштвених катастрофа, као што су дуготрајне суше или опсаде градова. Такође, узрок могу бити и специфични културно условљени табуи о употреби одређених намирница у исхрани или дуготрајна исхрана редукована бројем намирница, каква је, нпр., била исхрана на прекоокеанским једрењацима или у затворима.³⁸

С обзиром на то да су услови живота у Срему у то време били углавном условљени, с једне

³⁴ Miquel-Feucht, Polo-Cerdá, Villalaín-Blanco 1999, 1999a, 1999b; Polo-Cerdá, Miquel-Feucht, Villalaín-Blanco 1999, 1999a; Polo-Cerdá, Miquel-Feucht, Villalaín-Blanco 2000.

³⁵ Витамин Ц преко је потребан у хидроксилацији пролина у хидроксипролин, једну од важнијих аминокиселина колагена. Колаген је основна беланчевина везивног ткива и најбитнија у стварању и нормалном функционисању коже, хрскавице и костију (Šlaus 2006: 165).

³⁶ За разлику од витамина Д, витамин Ц (аскорбинска киселина) не може се синтетисати у људском телу. Да би преживео, човек мора имати довољну количину витамина Ц у исхрани (Šlaus 2006: 165).

³⁷ Ђурић-Срејић 1995: 336.

³⁸ Šlaus 2006: 165, 166.

ferred to infants by nursing women, on account of the depleted vitamin B12 reserves. Also, this type of anaemia was subsequently contributed to by the unhygienic living conditions that are suitable for additional loss of nutrients on account of gastrointestinal infections during the weaning of infants.

Some authors have noticed that there is a link between *cribra humera* and *cribra femora*, and *cribra orbitalia*, i.e., that these two lesions are morphologically identical with those that are created on the orbit roofs on account of *cribra orbitalia*. They have proposed term cribose syndrome that would include *cribra orbitalia*, symmetric *cribra humera* and symmetric *cribra femora* (variably).³⁴

On the other hand, scurvy is a disease caused by insufficient intake of vitamin C which is necessary for the creation of the connecting tissue collagen,³⁵ osteoid and cement substance that connects endothelium cells of blood vessels.³⁶ The disease manifests differently in children and in adults; in both forms, however, there are occasional haemorrhages (bleedings) in skin, mucous membrane, gums, muscles and bones, which can cause anaemia.³⁷

The body gets the necessary quantity of vitamin C through almost all types of diet. Significant deficiency of the vitamin and the onset of scurvy is usually a consequence of natural or social disasters, such as long-term droughts or sieges. Also, it may be caused by specific culturally conditioned taboos about the use of certain foods in diet or by a long-term diet with reduced quantity of certain foods such as, for instance, used to be the diet on transoceanic sailing ships or in prisons.³⁸

Taking into consideration that the living conditions in Syrmia were at the time mostly conditioned by droughts and scarcity, on the one hand, and constant problems with drinking water, floods, long-term containment of water in ponds and marches, which would only partially be tackled by Maria Theresa, the causes of death should most likely be

³⁴ Miquel-Feucht, Polo-Cerdá and Villalaín-Blanco 1999, a, b; Polo-Cerdá, Miquel-Feucht and Villalaín-Blanco 1999, a; 2000.

³⁵ Vitamin C is immensely important in the hydroxylation of proline into hydroxyproline, which is one of the more important collagen amino acids. Collagen is the basic protein of the connecting tissue and most important in the creation and normal functioning of the skin, cartilage and bones (Šlaus 2006: 165).

³⁶ As opposed to vitamin D, vitamin C (ascorbic acid) cannot be synthesised in human body. In order to survive, man must have sufficient quantity of vitamin C in his diet (Šlaus 2006: 165).

³⁷ Ђурић-Срејић 199: 336.

³⁸ Šlaus 2006: 165, 166.

стране, сушама и оскудицом, а с друге стране, константним проблемима са пијаћом водом, поплавама, дуготрајним задржавањем воде у барама и мочварном тлу, који ће се тек донекле захваљујући Марији Терезији решавати, највероватније би узроке смрти требало потражити у једноличној исхрани, респираторним и гастроинтестиналним инфекцијама и маларији.

Код јувенилних и одраслих женских индивидуа денталне анализе су показале: заживотан губитак зуба код две индивидуе (Г 1/2014 и 9/2014), абразију I степена код три индивидуе (Г 10/2014, 7a/2016, 11/2016), абразију II степена код четири индивидуе (Г 1/2014, 9/2014, 7a/2016, 11/2016) и абразију III степена код једне индивидуе (Г 1/2014), пародонтопатију код три индивидуе (Г 1/2014, 9/2014, 10/2014), хипоплазију код две индивидуе (Г 10/2014 и 11/2016), каменац код четири индивидуе (Г 1/2014, 9/2014, 10/2014, 11/2016), каријес код једне индивидуе (Г 11/2016) и хиподонцију зуба код једне индивидуе (Г 10/2014). Код јувенилних и одраслих мушких индивидуа денталне анализе су показале: заживотан губитак зуба код једне индивидуе (Г 8/2014, сл. 5/5), абразију I степена код једне индивидуе (Г 4/2014) и абразију II степена код једне индивидуе (Г 8/2014), пародонтопатију код једне индивидуе (Г 8/2014), хипоплазију код две индивидуе (Г 7/2014 и 8/2014), каменац код три индивидуе (Г 4/2014, 7/2014, 8/2014) и каријес код једне индивидуе (Г 7/2014). Код једне јувенилне индивидуе неутврђеног пола (Г 6/2014) денталне анализе су показале: абразију I степена, хипоплазију, каменац и каријес.

Посматрајући дентални материјал ових особа, уочава се значајно присуство каменца. Каменац формирају бактерије, лоша орална хигијена, али и pH-вредност саме пљувачке. Присуство каменца, нарочито субгингивалног, механички иритира десни и поспешује пародонтопатију. Могуће је да је управо пародонтопатија, поред каријеса, главни кривац за овако велики број заживотно изгубљених зуба.

Од епигенетских карактеристика уочени су: *sutura supranasalis* код једне индивидуе (Г 8/2014), отвори и усеци у супраорбиталном пределу код три индивидуе (Г 1/2014, 8/2014, 10/2014), *foramina parietalia* код пет индивидуа (Г 1/2014 6/2014, 7/2014, 8/2014, 10/2014), *foramen zygomaticofaciale* код пет индивидуа (Г 1/2014, 7/2014, 8/2014, 9/2014, 7a/2016), *sutura squamomastoidea* код једне индивидуе (Г 9/2014),

looked for in monotonous diet, respiratory and gastrointestinal infections and malaria.

In the case of the juvenile and adult female individuals, the dental analyses have shown: ante mortem loss of teeth in two individuals (graves 1/2014 and 9/2014), abrasion of the 1st degree in three individuals (graves 10/2014, 7a/2016, 11/2016), abrasion of the 2nd degree in four individuals (graves 1/2014, 9/2014, 7a/2016, 11/2016) and abrasion of the 3rd degree in one individual (G 1/2014), periodontal disease in three individuals (graves 1/2014, 9/2014, 10/2014), enamel hypoplasia in two individuals (graves 10/2014 and 11/2016), calculus in four individuals (graves 1/2014, 9/2014, 10/2014, 11/2016), caries in one individual (G 11/2016) and teeth hypodontia in one individual (G 10/2014). In the case of the juvenile and adult male individuals, the dental analyses have shown: ante mortem loss of teeth in one individual (G 8/2014, Fig. 5/5), abrasion of the 1st degree in one individual (G 4/2014) and abrasion of the 2nd degree in one individual (G 8/2014), periodontal disease in one individual (G 8/2014), enamel hypoplasia in two individuals (graves 7/2014 and 8/2014), calculus in three individuals (graves 4/2014, 7/2014, 8/2014) and caries in one individual (G 7/2014). In the case of one juvenile individual, of undetermined sex (G 6/2014), the dental analyses have shown abrasion of the 1st degree, enamel hypoplasia, calculus and caries.

When observing the dental material of these persons, it may be noticed that there is significant the presence of calculus. Calculus is formed by bacteria, poor oral hygiene, as well as the pH value of the saliva. The presence of calculus, especially of the subgingival one, irritates the gums mechanically and encourages the periodontal disease. It is possible that it was precisely the periodontal disease, in addition to caries, which is the main culprit for such a high number of teeth lost during the lifetime.

As for the epigenetic characteristics the following have been recorded: *sutura supranasalis* in one individual (G 8/2014), openings and notches in the supraorbital region in three individuals (graves 1/2014, 8/2014, 10/2014), *foramina parietalia* in five individuals (graves 1/2014 6/2014, 7/2014, 8/2014, 10/2014), *foramen zygomaticofaciale* in five individuals (graves 1/2014, 7/2014, 8/2014, 9/2014, 7a/2016), *sutura squamomastoidea* in one individual (G 9/2014), *ossa suturae lambdoideae* in four individuals (graves 6/2014, 7/2014, 9/2014, 11/2016), *os Incae* in one individual (G 8/2014), *foramen processus transversi bipartitum* in one

ossa suturae lambdae код четири индивидуе (Г 6/2014, 7/2014, 9/2014, 11/2016), *os Incae* код једне индивидуе (Г 8/2014), *foramen processus transversarii bipartitum* код једне индивидуе (Г 1/2014, сл. 4/2) и *perforatio fossae olecrani* код једне индивидуе (Г 11/2016).

На основу учесталог појављивања неколико епигенетских карактеристика код ових особа стиче се утисак да међу појединим од њих постоји јака генетска блискост, нарочито у случају особа из гробова 1/2014, 8/2014 и 7/2014. Наравно, поуздане податке о њиховој евентуалној блискости могу дати само будуће дДНК анализе.

Код јувенилних и одраслих женских индивидуа ентезе на хваташтима мишића и лигамената биле су изражене на: десној и левој клавикули код две индивидуе (Г 1/2014 и 10/2014), десној и левој скапули код две индивидуе (Г 1/2014 и 10/2014), десном и левом хумерусу код четири индивидуе (Г 1/2014, 10/2014, 9/2016, 11/2016), десном и левом радијусу код три индивидуе (Г 1/2014, 10/2014, 11/2016), десној и левој улни код три индивидуе (Г 1/2014, 9/2014, 10/2014), десном и левом фемуру код четири индивидуе (Г 1/2014, 9/2014, 10/2014, 9/2016) и левој тибији код једне индивидуе (Г 9/2016).

Код јувенилних и одраслих мушких индивидуа ентезе на хваташтима мишића, лигамената и тетива биле су изражене на: десној и левој клавикули код две индивидуе (Г 7/2014 и 8/2014), десној и левој скапули код једне индивидуе (Г 8/2014), десном и левом хумерусу код три индивидуе (Г 7/2014, 8/2014, 6/2016), десном и левом радијусу код две индивидуе (Г 8/2014, сл. 5/6; Г 6/2016), десној и левој улни код две индивидуе (Г 8/2014 и 6/2016), десном и левом фемуру код две индивидуе (Г 8/2014 и 6/2016), десној и левој тибији код једне индивидуе (Г 6/2016) и оба калканеуса код једне индивидуе (Г 6/2016).

Код једне јувенилне индивидуе неутврђеног пола (Г 6/2014) ентезе на хваташтима мишића биле су изражене на десној и левој клавикули.

На основу макроскопског прегледа ентеза на хваташтима мишића, лигамената и тетива, али и уочених болести зглобова, стиче се утисак да су се тешким физичким пословима бавили подједнако и мушки и женски припадници ове заједнице.

individual (G 1/2014, Fig. 4/2) and *perforatio fossae olecrani* in one individual (G 11/2016).

On the basis of the frequent occurrence of several epigenetic characteristics in these persons, one gets an impression that there is a strong genetic bond among them, especially in the case of the persons from graves 1/2014, 8/2014 and 7/2014. Needless to say, any reliable data on their possible relations may be provided only by future DNA analyses.

In the case of the juvenile and adult female individuals, the entheses on the insertions of muscles and ligaments were pronounced on: the right and left clavicles in two individuals (graves 1/2014 and 10/2014), the right and left scapulas in two individuals (graves 1/2014 and 10/2014), the right and left humeruses in four individuals (graves 1/2014, 10/2014, 9/2016, 11/2016), the right and left radius bones in three individuals (graves 1/2014, 10/2014, 11/2016), the right and left ulnas in three individuals (graves 1/2014, 9/2014, 10/2014), the right and left femurs in four individuals (graves 1/2014, 9/2014, 10/2014, 9/2016) and the left tibia in one individual (G 9/2016).

In the case of the juvenile and adult male individuals, the entheses on the insertions of muscles, ligaments and tendons were pronounced on: the right and left clavicles in two individuals (graves 7/2014 and 8/2014), the right and left scapulas in one individual (G 8/2014), the right and left humeruses in three individuals (graves 7/2014, 8/2014, 6/2016), the right and left radius bones in two individuals (G 8/2014, Fig. 5/6; G 6/2016), the right and left ulnas in two individuals (graves 8/2014 and 6/2016), the right and left femurs in two individuals (graves 8/2014 and 6/2016), the right and left tibias in one individual (G 6/2016) and both calcanei in one individual (G 6/2016).

In the case of one juvenile individual, of undetermined sex (G 6/2014), the entheses on the insertions of muscles were pronounced on the right and left clavicles.

On the basis of the macroscopic examination of the entheses on the insertions of muscles, ligaments and tendons, as well as the observed joint diseases, we got an impression that both male and female members of this community worked equally on hard physical activities.

ПОГРЕБНИ ОБИЧАЈИ И ГРОБНИ ПРИЛОЗИ

Као што је поменуто, ниво са нововековним гробовима најмлађи је културни хоризонт на налазишту Паланка, простору одраније познатом као „источна римска некропола“. Новије сахране укопаване су у римски културни слој, уз местимично оштећивање старијих гробова који, судећи према налазима новца, припадају раздобљу IV века.³⁹ Оваква стратиграфска слика није неубичајена,⁴⁰ нарочито у случају насеобина дугог трајања, као што је то Сремска Митровица. Нажалост, готово половина гробова истражена је, односно сачувана, делимично, услед ранијих инфраструктурних радова, што је несрећна околност која прати заштитна ископавања у урбаним средиштима. Гробови су укопавани у релативно правилним редовима, оријентације запад–исток, уз благу девијацију према југу. Оваква пракса, која је у вези са поновним доласком Христа са краја света на истоку и васкрсењем умрлих, познато је, била је строго поштована како у средњем веку, тако и касније. Већином је реч о појединачним сахранама, уз постојање размака између њих. Мада је истражена површина мала, а узорак скроман, слаба густина укопа може се објаснити позицијом тих сахрана на рубним деловима некрополе. У два случаја – гробови 4 и 10 из 2014. године и 7а и 7б из 2016. године – кости раније сахране су сакупљене односно померене у страну да би се извршила нова сахрана.

Сахране су обављане у ковчегу, о чему сведоче налази клинова у угловима претпостављених гробних рака (Г 1/2014 и 8/2014), док се код осталих може помишљати на покривање покојника даском или слободном укопу покојника. Због поменуте стратиграфске ситуације, у већини случајева није било могуће поуздано утврдити димензије гробних јама, већ је претпостављено да су биле правоугаоне или овалне, у зависности од (не)постојања дрвеног сандука. Све наведене праксе биле су уобичајене на почетку новог доба, с тим што се у појединим областима, попут Чешке, од XVII века примећује већи проценат сахрана у сандуцима.⁴¹

Положај покојника у гробовима открива додатне детаље погребне праксе. Сви су сахра-

FUNERARY CUSTOMS AND GRAVE GOODS

As it has been mentioned, the level with the Early Modern Period graves is the most recent cultural horizon at Palanka site, the area earlier known as the “East Roman necropolis.” The later burials were dug into the Roman cultural layer, with sporadic damaging of the earlier graves which, judging by the coin finds, belong to the 4th century period.³⁹ Such stratigraphic picture is not unusual at all,⁴⁰ especially in the case of settlements with longevity, as is the case with Sremska Mitrovica. Unfortunately, almost a half of the graves have been surveyed, that is, preserved, partially, on account of the earlier infrastructural works, which is a misfortunate circumstance that accompanies protective excavations in urban centres. The graves were dug in relatively regular rows, with the west-east orientation and with a slight deviation towards the south. It is well known that such a practice, linked to the second coming of Christ from the end of the world in the east and the resurrection of the dead, was strictly respected both during the Middle Ages and later. These were mostly individual burials, with physical distance between them. Although the surveyed area is small and the sample is modest, the poor density of the burials may be explained by the position of these burials at the perimeter sections of the necropolis. In two cases – graves 4 and 10 from 2014 and 7a and 7b from 2016, the bones belonging to the earlier burials were collected, that is, they were moved to the side in order to carry out the new burial.

The burials were done in coffins, which is testified to by the nail finds discovered in the corners of the presumed the grave pits (G 1/2014 and 8/2014), while in the case of the others we may think of the covering of the deceased with a plank or of free burial of the deceased. Because of the said stratigraphic situation, in most of the cases it has not been possible to establish reliably the dimensions of the grave pits, but rather it has been presumed that they were rectangular or oval, depending on the existence (or the lack of it) of a wooden coffins. All of the said practices were common at the beginning of the Modern Age, with a note that in some areas, such as Czechia, a higher percentage of burials in coffins may be observed from the 17th century.⁴¹

The position of the deceased in the graves reveals additional details linked to the funerary

³⁹ Vujović, Lučić 2021.

⁴⁰ Králiková 2007: 36.

⁴¹ Králiková 2007: 41–45; Azinović Bebek, Janeš 2016a: 131; Azinović Bebek 2020: 262.

³⁹ Vujović, Lučić 2021.

⁴⁰ Králiková 2007: 36.

⁴¹ Králiková 2007: 41–45; Azinović Bebek, Janeš 2016a: 131; Azinović Bebek 2020: 262.

њени положени на леђа, док положај руку варира – од тога да су обе руке опружене поред тела (1), једна рука положена на карлицу, а друга савијена у лакту и положена на груди (3), до тога да су обе руке на карлици (2) или на грудима (3). У раздобљу касног средњег века и на почетку новог доба сахране с рукама положеним уз тело доводе се у везу са обичајем обмотавања тела покровом, док се обичај полагања руку на карлицу и, нарочито, груди тумачи као положај молитве и тежња за спокојем док се чека сједињење с душом.⁴²

О погребној одећи и опреми покојника остало је веома мало трагова. У два гроба (8/2014 и 11/2016) у пределу рамена, односно врата, нађена је копча, позната као „баба-деда“, коју чине два засебна елемента, један са алком и други са кукицом (сл. 8/8, 9). Овај тип мале копче у употреби је од XIV–XV века, мада се у значајнијој количини јавља у наредним столећима.⁴³ Пришиване су на различитим деловима гардеробе, на предњој страни кошуље, на доњим деловима рукава огрточа, као и на доколеницама од сукна (камашне, дизлуци), које су се помоћу ових копчица закопчавале са унутрашње стране листа.⁴⁴ Судићи по месту на којем је нађена у гробу некрополе Паланка, копча је, по свој прилици, била зашивена на врху разреза платнене кошуље. Остаци скупценије тканине нађени су у гробу детета које је преминуло у првим месецима живота (Г 2/2014). Реч је о позамантеријским украсним детаљима (мале кићанке?) изведеним у златовезу (сл. 6/6), који су могли бити пришивени на ивицама кошуље или платненог покроба.

С обзиром на обим истражености, нарочиту вредност имају откривени делови погребне опреме младе жене, која је преминула у својим двадесетим годинама (Г 5/2014). Приликом ископавања, око лобање покојнице уочен је траг металног обруча, нажалост, без икаквих материјалних остатака предмета који се у пределу главе налазио. На основу расположивих паралеле-

practice. All of the deceased were laid down on their backs, while the position of the arms varies, from both arms being placed alongside the body (1), one arm placed onto the pelvis, while the other is bent at the elbow and placed on the chest (3), to both arms being placed on the pelvis (2) or against the chest (3). In the period of the late Middle Ages and at the beginning of the Modern Age, the burials with arms placed alongside the body were linked with the custom to wrap up the body in a pall, while the custom of placing the arms on the pelvis and, especially, on the chest is interpreted as the praying position and the aspiration to attain serenity while waiting to be reunited with the soul.⁴²

Very few traces of funerary clothes and accessories of the deceased have been left. A buckle, known as *baba-deda* [grandma-grandpa], consisting of two separate elements, one with a ring and the other with a hook (Fig. 8/8, 9), was found in two graves (8/2014 and 11/2016) in the area around the shoulders and the neck. This type of a small buckle was used from the 14th–15th century, although it also appeared in a significant quantity during subsequent centuries.⁴³ They used to be sewed onto different parts of wardrobe, on the front side of a shirt, on the lower parts of cloak sleeves, as well as on knee-high socks made of broadcloth (gaiters, leggings) that were affixed on the interior side of the calf using these small buckles.⁴⁴ Judging by the place where it was found in a grave of Palanka necropolis, the buckle was most likely sewed on the top of the neckline cut in a fabric shirt. The remains of a more lavish fabric were found in the grave of a child that passed away during the first months of its life (G 2/2014). These are haberdasher decorative details (small tassels?) done in goldwork (Fig. 6/6), that may have been sewed along the edges of the shirt or a fabric shroud.

Taking into consideration the scope covered by the surveying, the discovered parts of the funerary accessories of a young woman who died in her twenties have a particular value (G 5/2014). During the

⁴² Predovnik, Dacar, Lavrinc 2008: 92; Azinović Bebek, Janeš 2016: 50–51.

⁴³ Králiková 2007: Обр. 52, 62, 63; Mérai 2007: 68–69.

⁴⁴ Gaál 1982: T. V/133, 138, VII/186; Belaj 2006: 284–285, sl. 42–46, 48; Mérai 2007: 68; Azinović Bebek 2009: 471–472; Azinović Bebek, Janeš 2016a: sl. 12; Krznar 2016: 60; Azinović Bebek 2020: 367, Abb. 12/3, 13/4; Azinović Bebek 2020a: Fig. 6/2. О називу оваких доколеница уп. Петровић, Капустина 2011: 79. Податке доноси и Евлија Челебија у опису одеће становника Митровице у XVII веку: „Ovdašnje stanovništvo nosi potijesno i kratko odijelo, kalpake, grube papuče i čakšire sa kopčama“, Evlija Čelebi 1979: 356.

⁴² Predovnik, Dacar, Lavrinc 2008: 92; Azinović Bebek, Janeš 2016: 50–51.

⁴³ Králiková 2007: Обр. 52, 62, 63; Mérai 2007: 68–69.

⁴⁴ Gaál 1982: T. V/133, 138, VII/186; Belaj 2006: 284–285, sl. 42–46, 48; Mérai 2007: 68; Azinović Bebek 2009: 471–472; Azinović Bebek, Janeš 2016a: sl. 12; Krznar 2016: 60; Azinović Bebek 2020: 367, Abb. 12/3, 13/4; Azinović Bebek 2020a: Fig. 6/2. As regards the name of such knee-high socks, compare Петровић, Капустина 2011: 79. The data are brought also by Evlija Čelebi (Evlija Čelebi 1979: 356) in the description of the clothes worn by the residents of Mitrovica in the 17th century: “The local population wears rather tight and short suit, kalpaks, rough slippers and čakšire [traditional pants] with buckles.”



6. Прилози из гробова са некрополе Паланка: 1–2) Свећачка медаљица из гроба 1/2014; 3) уокоснице и 4) медаљица из гроба 5/5014; 6) делови златићевеза из гроба 2/2014 (J. Вулејић и М. Радмиловић)

6. Grave goods from the Palanka necropolis: 1–2) Devotional medal from grave 1/2014; 3) hear pins and 4) medal from grave 5/2014; parts of the embroidered textile decoration from grave 2/2014 (J. Vuletić and M. Radmilović)

ла претпоставиле смо да је тракасти отисак оставила нека врста покривала за главу, украс у виду траке, односно капе (парте) са златовезом, која је припадала моди на почетку модерног доба, претежно XVI–XVII века.⁴⁵ На овај начин главу су покривале девојке и жене из различи-

⁴⁵ Hacquet 1801–1808: 152a; Králiková 2007: 144–145, obr. 154; Mérai 2007: 140, figs. 42–46; Krznar 2016: 61–62; Azinović Bebek 2020: 367, Abb. 13/1. За преглед украсних покривала за главу в. Маслова 1984. Комплекснији украси, у виду посмртног венца (круне), у појединим областима Европе представљали су неку врсту почаста за жене у постнаталном периоду, због њене патње, независно од религијске припадности, в. Blažková, Omelka, Řebounová 2015: 215.

excavations around the skull of the deceased woman, we noticed a trace of a metal ring, unfortunately with no material remains of the object that was placed in the area around the head. On the basis of the available parallels, we have presumed that the ribbon-like impression was left by some kind of a head cover, a decoration in the shape of a ribbon or a cap (*parta*) with goldwork that was fashionable at the beginning of the Modern Age, mostly in 16th–17th century.⁴⁵

⁴⁵ Hacquet 1801–1808: 152a; Králiková 2007: 144–145, obr. 154; Mérai 2007: 140, figs. 42–46; Krznar 2016: 61–62; Azinović Bebek 2020: 367, Abb. 13/1. As for an overview of the decorative head covers see Маслов 1984. More complex decorations, in the

тих друштвених слојева, а израђиване су у различитим материјалима и са разноврсним украсима, везеним или направљеним од тканине, метала, цвећа.⁴⁶ Капа је придржавала косу, која је најчешће била очешљана у плетеницу или сакупљена у неку врсту пунђе.⁴⁷ У случају младе жене сахрањене на некрополи Паланка пунђу су придржавале три укоснице (сл. 6/3). Идентичне једноставне бронзане игле – укоснице познате су и са других истовремених налазишта, пре свега, у Мађарској и Хрватској.⁴⁸

Прилози су откривени у шест гробова. Нажалост, поједини налази нису могли бити идентификовани због знатне оштећености. Такав је случај са предметима приложеним уз покојнике који су сахрањени сасвим близу један другог – уз младића старости између 16 и 18 година нађен је део предмета од гвожђа, који је у саставу имао ремен (Г 4/2014), док су у шаци девојке старости између 22 и 26 година нађени ситни делови текстила и коже са ситним груменовима бронзе (Г 10/2014).

Међу гробним прилозима највећу важност имају девоционалије, будући да откривају религијску праксу, социо-културно окружење и приближно време сахрана чланова заједнице на некрополи на месту Паланка. У истраженом делу гробља, девоционалије су пратиле сахране женских индивидуа, две младе жене у двадесетим годинама (Г 5/2014 и 11/2016) и две жене старости између 30 и 45 година (Г 1/2014 и 9/2016). Реч је о круницама (бројаницама),⁴⁹ на које су прикачене побожне медаљице, а у једном случају и крст. Све су приближне дужине, састављене од око 50 зрна, међу којима је било по пет већих (сл. 7/1, 9/1). У свом изворном значењу круница представља облик побожности Блаженој Девици Марији, а чине је размишљања и молитве усредсређене на живот Исуса Христа и његове мајке Девице Марије, тако што се на сваких десет молитви *Здраво Маријо* изговара по један *Оче наш*.⁵⁰ С тим у вези је и позиција

⁴⁶ Mérai 2007: 82, 91.

⁴⁷ Маслова 1984: рис. 1, 2, 7, 9, 12, 13.

⁴⁸ Gaál 1982: Т. II/26, III/86, 87, IV/103, V/107, VII/162, VIII/227, 234; Mérai 2007: figs. 11–13; Azinović Bebek 2020: Abb. 12/5.

⁴⁹ О термину *круница* в. Leksikon 1985: 368; Putanec 1992.

⁵⁰ Поштовање култа Богородице ширили су доминиканци пред крај XVI века, као одговор на „опасности“ протестантизма и ислама. О пореклу, развоју и врстама круница в. Vurić 2005; Belaj 2006: 27–284; Azinović Bebek 2012: 196–220 (са литературом).

Female individuals of all ages even from different social strata used to cover their head in this way and this covers were made of different materials and with different ornaments, embroidered or made of fabric, metal or flowers.⁴⁶ The cap held the hair that was mostly braided or arranged into some kind of a chignon.⁴⁷ In the case of the young woman buried in Palanka necropolis, the chignon was held in place by three hairpins (Fig. 6/3). The identical simple bronze pins – hairpins are also known from the other archaeological sites covering the same time period, primarily in Hungary and Croatia.⁴⁸

Grave goods were discovered in six graves. Unfortunately, some finds could not be identified on account of the high degree of damage. Such is the case with the objects placed by the deceased individuals buried quite close to one another – by a young man aged between 16 and 18 we found a part of an iron object that comprised a belt (G 4/2014), while in the hand of a young woman aged between 22 and 26 we found tiny parts of textile and leather with also tiny bronze nuggets (G 10/2014).

Among the grave goods, devotionals have the greatest importance, since they reveal the religious practice, the social and cultural setting, and the approximate burial time of the community members in the necropolis at Palanka. In the surveyed part of the graveyard, the devotionals were involved in the burials of female individuals, two young women in their twenties (G 5/2014 and 11/2016) and two women aged between 30 and 45 (G 1/2014 and 9/2016). This relates to rosaries (*krunice*)⁴⁹ to which small saintly medals, and a cross in one case, were attached. They were all of an approximate length, consisting of around 50 beads, among which five were of a bigger size (Fig. 7/1, 9/1). In its original meaning, a rosary, *krunica* [small crown], was a form of devotion to Blessed Virgin Mary, comprising contemplations and prayers focused on the life of Jesus Christ and his mother Virgin Mary, by saying one *Our Father* prayer for every ten *Hail Mary* prayers.⁵⁰ The

shape of a funerary wreath their suffering, irrespective of the religious affiliation, see Blažková, Omelka, Řebounová 2015: 215.

⁴⁶ Mérai 2007: 82, 91.

⁴⁷ Маслова 1984: рис. 1, 2, 7, 9, 12, 13.

⁴⁸ Gaál 1982: Т. II/26, III/86, 87, IV/103, V/107, VII/162, VIII/227, 234; Mérai 2007: figs. 11–13; Azinović Bebek 2020: Abb. 12/5.

⁴⁹ As regards the term *krunica* [rosary], see Leksikon 1985: 368; Putanec 1992.

⁵⁰ The respect for the cult of the Mother of God was spread by the Dominicans towards the end of the 16th century, as a response to the “dangers” coming from Protestantism and Islam. Concerning the



7. 1) Круница и 2–5) медаљнице из гроба 11/2016 (J. Вулеџић и М. Радмиловић)

7. 1) Rosary and 2–5) devotional medals from grave 11/2016 (J. Vuletić and M. Radmilović)

већих зрна, њихов облик, често и другачија боја, што илуструју и примерци са некрополе Паланка. Од четири откривене крунице, једна је у потпуности састављена од зрна направљених од кости, друга у саставу има стаклена и коштанна зрна, док су преостале две стаклене, са зрнима претежно у нијансама плаве боје, уз неколицину белих. Међу коштанним зрнима крунице, поред оних у природној боји кости, примећују се комади бледозелене боје различитог интензитета, док је на појединим зрнима видљива делимична обојеност (сл. 7/1), што је последица близине метала, односно због тога што су медаљнице делом биле прислоњене на зрна крунице услед положаја руку. Осим ситних глатких зрна, у саставу круница датованих у раздобље XVII века често се срећу веће коштане перле које по средини имају жлебове изведене

position of the larger beads, their shape and often a different colour, is also linked to this, which is illustrated by the specimens from Palanka necropolis as well. Out of four discovered rosaries, one consists completely of beads made of bones, another one has glass and bone beads, while the remaining two are made of glass, the beads of which come predominantly in the nuances of blue, with a few white ones. Among the bone beads of the rosary, in addition to those that have the natural bone colour, there are also pieces of light green colour of different intensity, while on some beads it is possible to notice partial colouring (Fig. 7/1), which is a consequence of the proximity of metal, that is, because of the position of the hands the medals were partially placed over the

origin, development and types of rosaries, see.: Burić 2005; Belaj 2006: 27–284; Azinović Bebek 2012: 196–220 (with literature).

токарењем,⁵¹ као што је то на примерку из Паланке. Још једно веће коштаног зрна налази се у саставу крунице из гроба 9/2016 (сл. 8/1). Мада није неуобичајено да се на једној круници нађу зрна различитих материјала и боја, због пропадљивости нити на којима су била нанизана,⁵² у овом случају помишљамо да може бити реч о секундарној употреби коштаног зрна којим је надокнађен губитак стакленог зрна или, можда, поклону – успомени на претходног власника/власницу коштане крунице. У гробу младе жене (5/5016) откривена је круница код које је неколико зрна обликовано од уплетених нити, док су друге две састављене од стаклених зрна плаве и беле боје.⁵³

У једној од првих студија која је била намењена стручној јавности на ширем подручју Балкана, Т. Бурић констатује да су коштане крунице биле више коришћене у раздобљу од краја XV до раног XVII века, са највећом количином налаза у контекстима XVI века, док након тог времена преовлађују крунице састављене од стаклених зрна, које током XVIII века превладавају, судећи по археолошким подацима.⁵⁴ Током XVI и XVII века Венеција је главни снабдевач Европе стакленим перлама, укључујући и онима од којих су прављене бројанице.⁵⁵ Знатне количине стаклених зрна која су нађене у теретима бродова потонулих у Јадрану говоре у прилог мишљењу да су крунице састављане у маријанским светилиштима и при већим манастирима, пре свега седиштима доминиканаца, који су одиграли најзначајнију улогу у ширењу побожности Свете крунице.⁵⁶

Крунице су ношене на више начина, који су зависили од величине и облика ниске, чиме се прави разлика између равне – мушке (до десет

⁵¹ Burić 2005: figs. 11, 14, T. 2/2; Azinović Bebek 2012: kat. br. 921, 939, 943, 957, 966, 968.

⁵² Разлози могу бити и материјалне природе, односно немогућност да се набави нова круница, уп. Burić 2005: 234; Azinović Bebek 2012: 205.

⁵³ Azinović Bebek 2012: kat. br. 930, 931, 933, 947, 958, 962.

⁵⁴ Burić 2005: 226–227. Сличну хронологију подупиру подаци из задарских депозита, уп. Anzulović 2007: 276–277.

⁵⁵ У Мурану је производња перлица званично почела организовањем цеха произвођача перли „Arte de’Margariteri“ 1308. године и, потом, „Paternostri“ 1486. године, уп. Francis 2008: 63–64.

⁵⁶ Kisić 1982: 160; Burić 2005: 227; Zmaić 2009: 436–437, sl. 7; Radić Rossi, Nicolardi, Batur 2016: 232, 234, fig. 43. Ово мишљење подупиру и пописи трговачких инвентара, међу којима су најранији из средине XIV века, уп. Anzulović 2007: 269–270.

rosary beads. In addition to small, smooth beads, the rosaries dated back to the period of the 17th century often include larger bone beads that have grooves in the middle made by turning,⁵¹ as can be seen in a specimen from Palanka. Another larger bone bead is a part of a rosary from grave 9/2016 (Fig. 8/1). Although it is not uncommon that beads made of different materials and of different colours are found in a single rosary, because of the perishability of the threads on which they were strung,⁵² here we think that this may be the case of the secondary use of a bone bead incorporated the rosary in order to make up for a lost glass bead or, perhaps, a gift – a reminder of the previous owner of the bone rosary. In the grave of a young woman (5/5016) we discovered a rosary in which several beads were made of intertwined threads, while the other two were made of blue and white glass beads.⁵³

In one of the first studies intended for the experts in the broader area of the Balkans, T. Đurić established that bone rosaries were used more in the period from the end of the 15th to the early 17th century, with the largest quantity of finds in the 16th century contexts. After this period, there is prevalence of glass bead rosaries that, judging by the archaeological data, dominated during the 18th century.⁵⁴ During the 16th and the 17th centuries, Venice was the main European supplier of glass beads, including also those used for making rosaries.⁵⁵ Significant quantities of glass beads, found in the cargo of the ships that sank in the Adriatic Sea, corroborate the opinion that the rosaries were made at Catholic Marian church buildings and at larger monasteries, primarily the seats of the Dominicans who played the most important role in the proliferation of the saintly character of the Holy Rosary.⁵⁶

The rosaries were carried/worn in different manners that depended on the size and the shape of the string, thus making a difference between the flat – male one (up to ten beads) and the round – female

⁵¹ Burić 2005: figs. 11, 14, T. 2/2; Azinović Bebek 2012: kat. br. 921, 939, 943, 957, 966, 968.

⁵² The reasons may be also of material nature, that is, the inability to procure new rosaries, compare Burić 2005: 234; Azinović Bebek 2012: 205.

⁵³ Azinović Bebek 2012: kat. br. 930, 931, 933, 947, 958, 962.

⁵⁴ Burić 2005: 226–227. Similar chronology is supported by the data from Zadar deposits, compare Anzulović 2007: 276–277.

⁵⁵ The production of beads officially started in Murano by organising the bead manufacturers guild *Arte de’Margariteri* in 1308 and then *Paternostri* in 1486, compare Francis 2008: 63–64.

⁵⁶ Kisić 1982: 160; Burić 2005: 227; Zmaić 2009: 436–437, sl. 7; Radić Rossi, Nicolardi, Batur 2016: 232, 234, fig. 43. This opinion is also supported by the censuses of merchants’ inventories, the earliest ones of which are from the middle of the 14th century, compare Anzulović 2007: 269–270.



8. 1) Круница, 2–5) медаљнице и 6–7) крсти из гроба 9/2016; 8) койча из гроба 11/2016; 9) две койче из гроба 8/2014 (J. Вулејић и М. Радмиловић)

8. 1) Rosary, 2–5) devotional medals and 6–7) cross from grave 9/2016; 8) clasp (loop) from grave 11/2016; two clasps (loops and hooks) from grave 8/2014 (J. Vuletić and M. Radmilović)

зрна) и округле – женске, у виду огрлице која се сматра круницом у правом смислу те речи. У писаним изворима зрна се означавају као *paternoster*, јасно алудирајући тиме на тзв. мушку бројаницу, састављену од десет зрна (*zehner, cavalier*), док се оне дуже (од 33 до 150 зрна) јављају под називима *coronetta* и *corona*, а од XVII века и *rosario*.⁵⁷ Мада постоји разлика у

one, in the shape of a necklace that is considered a rosary in the true sense of the meaning of the word. In written sources, the beads are called the *paternoster*, clearly alluding to the so-called male rosary, consisting of ten beads (*zehner, cavalier*), while those longer (from 33 to 150 beads) appear under the names of *coronetta* and *corona*, and as of the 17th century as *rosario*.⁵⁷ Although there is a difference in

⁵⁷ Anzulović 2007: 268; Azinović Bebek 2012: 206–207.

⁵⁷ Anzulović 2007: 268; Azinović Bebek 2012: 206–207.

изгледу и називима, подела на „мушке“ и „женске“ бројанице у пракси није постојала.⁵⁸ Осим око врата, ношене су и окачене о појас или обмотане око руке. Скупни налази са око 50 зрна пронађени у гробовима на некрополи Паланка припадају круницама средње величине, а њихова позиција открива да су ношене око врата, као огрлице.

Почев од позног XVI века, на крунице се додају привесци у виду побожних медаљица, а потом и крстови, који су нарочито популарни током XVIII века.⁵⁹ Медаљице су облик реликвије и од изузетне су важности за проучавање религијске праксе и популарне побожности католика.⁶⁰ Примерци о којима ће бити речи припадају периоду након Тридентског сабора (1545–1563), када се под окриљем реформисане Католичке цркве развија производња ових предмета популарне, народне побожности, у складу са тада донетим *Декрејом о њозивању, њошћивању и реликвијама светица и светиим сликама*.⁶¹ Медаљице се углавном сматрају потврдом обављеног ходочашћа, знак да је грешник извршио покајање и да има статус слободне особе, али су и симболи који верника подсећају на свете чини и његове личне верске обавезе.⁶² С тим у вези је и основна подела према садржају на свечачке, ходочасничке и јубиларне медаљице.⁶³ Представе на медаљицама се могу посматрати и као иконе, које за верника остварују присуство свеца, дарују му заштиту, исцељење или снагу.⁶⁴

Као што је поменуто, на некрополи Паланка медаљице су констатоване уз четири сахране, где су, како је то уобичајено, биле саставни делови круница. У два случаја (Г 1/2014 и 5/2014) по једна медаљица је закачена као привезак, док су

⁵⁸ Králiková 2007: 157.

⁵⁹ Králiková, Králik 2009: 172; Azinović Bebek 2012: 176–177.

⁶⁰ Проналазач медаљица у новом веку је сликар Антонио Пизано, познатији као Пизанело (Antonio di Puccio Pisano – Pisanello, 1395–1455). Већ од XVI века израда медаљица се успоставља у читавој Европи, када се, осим ливењем, оне израђују и техником ковања, отискивања матрицом, за коју је посебну пресу осмислио Леонардо да Винчи (Leonardo da Vinci, 1452–1519). О историјату, дизајну и начину израде медаљица в. Fassbinder 2003: 28–33.

⁶¹ Cvetnić [s.a.]: 22–25.

⁶² Fassbinder 2003: 101–102; Simonsen 2018: 194; Azinović Bebek 2012: 47–48. Уједно су и моћно средство пропаганде католичке вере у свим новоосвојеним крајевима под аустријском влашћу, уп. Fassbinder 2003: 102; Милошевић 2012: 40–42.

⁶³ Azinović Bebek 2012: 54–55 (са литературом).

⁶⁴ Simonsen 2018: 192–193.

the appearance and the names, the division into “male” and “female” rosaries did not in fact exist in practice.⁵⁸ In addition to being worn around the neck, they were also carried hanging by the belt or wrapped around a hand. The cluster finds with around 50 beads, discovered in the graves at Palanka necropolis, belong to the medium size beads, while their position reveals that they were worn around the neck, like necklaces.

Starting from the late 16th century, pendants in the shape of saintly medals were added to rosaries, as well as crosses that were particularly popular during the 18th century.⁵⁹ The medals are a form of relic and as such they are of exceptional importance for the study of religious practice and popular piety of the Catholics.⁶⁰ The specimens we are going to talk about belong to the period after the Council of Trent (1545–1563), when the production of these objects of popular, people’s piety developed under the auspices of the reformed Catholic Church, in line with the then enacted *Decree on the invocation, veneration and relics of saints and religious images*.⁶¹ The medals are mostly considered a confirmation of completed pilgrimage, a sign that the sinner has repented and that he has the status of a free person, but they are also the symbols that remind the faithful of the holy acts and their personal religious obligations.⁶² In connection with this there is the basic classification by content into saintly, pilgrimage and jubilee medals.⁶³ The depictions on the medals may be seen also as icons that ensure the presence of a saint for the faithful, providing him with protection, healing or strength.⁶⁴

As it has been mentioned, medals were found at Palanka necropolis in the case of only four burials where, as usual, they were an integral part of rosaries. In two cases (G 1/2014 and 5/2014), one medal

⁵⁸ Králiková 2007: 157.

⁵⁹ Králiková, Králik 2009: 172; Azinović Bebek 2012: 176–177.

⁶⁰ The inventor of medals in the Modern Age was painter Antonio Pisano, better known as Pisanello (Antonio di Puccio Pisano – Pisanello, 1395–1455). Already from the 16th century, the manufacturing of medals was established throughout Europe, when in addition to being casted they were also made by forging and impressing using a matrix for which the special press was invented by Leonardo da Vinci (1452–1519). Concerning the history, design and the manner of medalmaking, see Fassbinder 2003: 28–33.

⁶¹ Cvetnić [s.a.]: 22–25.

⁶² Fassbinder 2003: 101–102; Simonsen 2018: 194; Azinović Bebek 2012: 47–48. They were also a powerful tool for the catholic religion propaganda in all of the newly conquered areas under the Austrian rule, compare Fassbinder 2003: 102; Милошевић 2012: 40–42.

⁶³ Azinović Bebek 2012: 54–55, with literature.

⁶⁴ Simonsen 2018: 192–193.

у друга два случаја биле прикачене по две медаљице, а на једној од тих (Г 9/2016) и крст. С обзиром на то да су у каталошком одељку овог рада детаљно описани привесци који припадају појединачним круницама, на овом месту ћемо задржати такав след, а пажњу усмерити на представи. У специјалистичким публикацијама чешће се среће груписање и анализа заснована на типовима приказа не медаљицама. Међутим, у поређењу са објављеним, претежно прегледним радовима који су нам били на располагању, количина налаза из некрополе Паланка је скромна, што допушта да анализу поставимо контекстуално, односно да след излагања олакша да се побожни предмет, у овом случају круница са привесцима, боље сагледа и разуме као целина.

Велика продукција побожних медаљица на подручју Европе, нарочито током XVII и XVIII века, довела је до појаве непрегледног низа представа, такође и великог броја комбинација варијетета приказа на аверсима и реверсима, стога је проналажење директних аналогја изузетно отежано. Сличну слику пружају и налази из Паланке. Медаљице се међусобно разликују по облицима и по представама, с тим што је утврђена појава истих представа на по два примерка. Један од ретких случајева (типова) где се доследно јављају исте представе на лицу и наличју јесу светачке медаљице са попрсним портретима Исуса Христа и Богородице (сл. 6/1, 2). Таква медаљица је закачена као привезак на круницу од стаклених зрна која је нађена у гробу жене средње животне доби (Г 1/2014). Овакви прикази се сматрају и најстаријим установљеним предлошцима – слика попрсја Исуса Христа на медаљицама јавља се на самом почетку, већ у XV веку, и то у виду представе у профилу, са дугом коврцавом косом.⁶⁵ Реверс примерка из Паланке припада варијанти означеној као „Маријина биста у профилу без *назива*“, у смислу да не означава посебан култ, него је чисто иконографска представа.⁶⁶ Свим познатим примерцима медаљица са представама Исуса Христа и Богородице заједничке су бисте у профилу, које се јављају у низу блиских варијанти, без ореола или са зракастим ореолима, често и натписима *Salvator Mundi* и *Sole Clarior*, док је Марија, по правилу, огрнута велом и/или огртачем, називана *Mater Iesu Christi* и *Mater Salvatoris*.⁶⁷

⁶⁵ Fassbinder 2003: 271.

⁶⁶ Fassbinder 2003: 294.

⁶⁷ Azinović Bebek 2012: 61–62, T. IV/23–43, 48, 49; Ducci 2013: 76, Cat. No. 100–111; Fassbinder 2003: 270–272, 294, Taf. 44/6, 45/4, 5, 46/1, 2; Fundort Kloster 2000: Kat. Nr. 28.32,

each was attached as a pendant, while in the other two cases two medals were attached and in one of these cases (9/2016) there was also a cross. Taking into consideration that the catalogue section of this paper describes in detail the pendants that belong to different rosaries, we will account for this and focus our attention on the depictions. In specialist publications, the grouping and analysis are more often based on the types of depictions on the medals. However, in comparison to the published, predominantly reviewed papers that were available to us, the quantity of finds from Palanka necropolis was modest, which allowed us to do the analysis contextually, that is, the sequence of the presentation made it easier to see and understand as a while a saintly object, which in this case is a rosary with pendants.

The large production of saintly medals on the territory of Europe, especially during the 17th and the 18th centuries, led to the onset of an immense number of depictions, as well as a large number of depiction variety combinations on the obverses and the reverses, and therefore finding direct analogies is exceptionally difficult. A similar situation may be seen in the case of the finds from Palanka. The medals mutually differ by their shape and depictions, with a note that there are the same depictions on two specimens each. One of the rare cases (types) where the same depictions consistently appear on the obverse and the reverse are the saintly medals with bust portraits of Jesus Christ and the Mother of God (Fig. 6/1, 2), such as the one attached as a pendant to a rosary made of glass beads found in the grave of a middle-aged woman (G 1/2014). Such depictions are also considered the oldest established templates – the image of the bust of Christ on the medals appears at the very beginning, already in the 15th century, in the shape of a profiled depiction, with long, curly hair.⁶⁵ The reverse of the specimen from Palanka belongs to the variant designated as “Mary’s profiled bust without a *name*,” meaning that it does not mark any special cult, but rather it is a purely iconographic depiction.⁶⁶ All of the known specimens of medals with depictions of Jesus Christ and the Mother of God share as a common thread the profiled busts that appeared in a number of related variants, without halos or with ray halos, often also with inscriptions *Salvator Mundi* and *Sole Clarior*, while Mary is by the rule enwrapped in a veil and/or cloak, and called *Mater Iesu Christi* and *Mater Salvatoris*.⁶⁷

⁶⁵ Fassbinder 2003: 271.

⁶⁶ Fassbinder 2003: 294.

⁶⁷ Azinović Bebek 2012: 61–62, T. IV/23–43, 48, 49; Ducci 2013: 76, Cat. No. 100–111; Fassbinder 2003: 270–272, 294, Taf.

Медаљница нађена уз круницу од уплетених стаклених перли у гробу младе жене (Г 5/2014), на аверсу има представу Богородице Лоретске, а на реверсу Распеће (сл. 6/4, 5). Реч је о ходочасничкој медаљници која се доводи у везу са најпосећенијим италијанским светилиштем XVII–XVIII века у Лорету, у близини Анконе.⁶⁸ Предложак за представу на медаљницама је скулптура Богородице која се чува у Светој кући.⁶⁹ Међу лоретским медаљницама ова је комбинација приказа најчешћа, с тим да се јављају разлике у детаљима иконографије, као и у (не) постојању имена места израде.⁷⁰ На предњој страни је приказана Богородица са дететом Христом у наручју, огрнута дугим звоноликим плаштом, како стоји у олтарној ниши са лампама. За разлику од раних представа, на којима је у једноставном огртачу, од XVII века Богородица носи огртач са заветним даровима и бисерима, назван „далматика“, што постаје један од важних детаља за датовање примерака.⁷¹ Међутим, прецизније датовање може се извести на основу дизајна круне – уместо тророге круне, каква је и на примерку из Паланке, на медаљницама израђеним после 1643. године Богородица носи заобљену круну (у облику шлема).⁷² Распеће на наличју означава се као тип крста Сироло и приказује Христа у дугој хаљини са круном на глави, разапетог на крст равних или тролисно завршених крајева, са анђелима у положају молитве, у појединим случајевима, и свећама у рукама.⁷³ Комбинација Богородице Лоретске и крста Сироло потцртава јаку везу између два значајна светилишта са две изузетне реликвије

28.33, 28.35, 28.36; Knez 2001: kat. br. 126, 127, 158, 159; Krnjak 2010: kat. br. 2; Reich 2018: Tab. 4/6, 7, 13.

⁶⁸ Fassbinder 2003: 159–160; Ducci 2013: 94–95; Azinović Bebek 2012: 293.

⁶⁹ По предању, Свету – Маријину кућу 1295/1296. године анђели су пренели из Назарета у Лорето, а на том путу су се зауставили на Трсату у Ријеци између 1291. и 1294. године, в. Leksikon 1985: 384; Ducci 2013: 94–95.

⁷⁰ Azinović Bebek 2012: T. 39/539–550, 41/585, 42/602; Fassbinder 2003: 470, Taf. 9/4; Fundort Kloster 2000: Kat. Nr. 28.59a; Krnjak 2010: kat. br. 31, 34, 35.

⁷¹ Ducci 2013: 94–95.

⁷² Ducci 2013: 95.

⁷³ По предању, на путу из Свете земље Карло Велики је због олује био приморан да крст остави у тада великој луци Нумана, да би га 1294. године из мора извадили рибари и сместили у месну капелу. Међутим, име је добио по оближњем дворцу у коме су ходочасници који су крст носили нашли уточиште, Ducci 2013: 115–116, Cat. No. 217, 218, 220–225, 227, 231; Azinović Bebek 2012: 537, 539.

The medal found with the rosary made of intertwined glass beads in the grave of a young woman (5/2014), has a depiction of Our Lady of Loreto on the obverse and the Crucifix on the reverse (Fig. 6/4, 5). This is a pilgrimage medal that is associated with the most visited Italian holy place of the 17th–18th century in Loreto, near Ancona.⁶⁸ The template for the depiction on the medal is the sculpture of the Mother of God kept at the Holy House.⁶⁹ This combination of depictions was most frequent among Loreto medals, but there are differences in the iconography details, as well as in the existence (or the lack) of the name of the place where it was manufactured.⁷⁰ The front side displays the Mother of God with child Christ in her arms, shrouded by a long bell-shaped cloak and standing in an altar niche with lamps. As opposed to the earlier depictions in which she is in a simple cloak, from the 17th century on the Mother of God wears a cloak with votive gifts and pearls, called “dalmatica”, which became one of the important details for the dating of the specimens.⁷¹ However, more precise dating may be done on the basis of the crown design – instead of a three-horn crown, such as may be seen on the specimen from Palanka, on the medals manufactured after 1643, the Mother of God wears a rounded crown (in the shape of a helmet).⁷² The Crucifix on the reverse is marked as the cross of the Sirolo type and it shows Christ in a long robe with a crown on his head, crucified on the cross with flat or trefoil ends, and with angels in the praying position and in some cases with candles in their hands.⁷³ The combination of Our Lady of Loreto and Sirolo [Holy] Cross, underlines the strong bond between the two important holy places with two exceptional relics, the Holy House in Loreto

44/6, 45/4, 5, 46/1, 2; Fundort Kloster 2000: Kat. Nr. 28.32, 28.33, 28.35, 28.36; Knez 2001: kat. br. 126, 127, 158, 159; Krnjak 2010: kat. br. 2; Reich 2018: Tab. 4/6, 7, 13.

⁶⁸ Fassbinder 2003: 159–160; Ducci 2013: 94–95; Azinović Bebek 2012: 293.

⁶⁹ According to the tradition, the Holy – Mary’s house was transferred from Nazareth to Loreto in 1295/96 and on their way they made a stop in Trsat in Rijeka between 1291 and 1294, see Leksikon 1985: 384; Ducci 2013: 94–95.

⁷⁰ Azinović Bebek 2012: T. 39/539–550, 41/585, 42/602; Fassbinder 2003: 470, Taf. 9/4; Fundort Kloster 2000: Kat. Nr. 28.59a; Krnjak 2010: kat. br. 31, 34, 35.

⁷¹ Ducci 2013: 94–95.

⁷² Ducci 2013: 95.

⁷³ According to the tradition, on his return trip from the Holy Land, because of a storm, Charlemagne was forced to leave the cross in the then large port of Numana, only for it to be fished out from the sea by the fishermen in 1294 and placed in a local chapel, but it was named after a local castle where the pilgrims carrying the cross found a haven. Ducci 2013: 115–116, Cat. No. 217, 218, 220–225, 227, 231; Azinović Bebek 2012: 537, 539.

– Свету кућу у Лорету и дрвени крст у капели у оближњем месту Нумана, за који се верује да га је израдио Свети Никодим Јерусалимски у XIV веку. Због тога су Нуману – Сироло верници, по правилу, посећивали на тзв. римском ходочасничком путу, али и у ситуацијама када је главни (и једини) циљ ходочашћа био Лорето.⁷⁴

Две ситне медаље биле су прикачене на бројаницу састављену од коштаних зрна, која је приложена уз младу покојницу (Г 11/2016). Једна од њих на предњој страни има представу Богородице Лоретске (сл. 7/4), по елементима сличну као на претходној разматраној медаљници, изузев анђела који на овој недостају. Уз то, видљива је разлика у квалитету калупа, која не иде у прилог овом примерку – фигура Богородице са Христом није постављена у средиште сцене, односно свода капеле, а такође и оквир медаљнице излази из површине предмета. Слично се уочава и на задњој страни, на којој је представа Свете евхаристије, односно Светог причешћа – у средишту је калуж, из кога излази хостија у зракастом ореолу, лево и десно анђели клече (сл. 7/5). Утисак је да испод представе постоји довољно простора за назив места израде, што је у већини случајева Рим (са јасним потписом ROMA).⁷⁵ Међутим, због слабог квалитета отиска и знатне корозије примерка, то није могуће са сигурношћу утврдити за примерак из Паланке. Света евхаристија, која је симбол за Тело и Крв Христову, један је од главних сакрамената – заједништво које је Христос установио за време Последње вечере (Мт 26, 26–28; Мк 14, 22–24; Лк 22, 19–20). Знатна заступљеност овог приказа на медаљницама одраз је, поред осталог, и успостављања снажнијег поштовања Свете евхаристије после Тридентског сабора, нарочито током XVII века.⁷⁶

Међу светачким медаљницама које шире маријанску побожност и, посебно, побожност крунице, издваја се Краљица свете крунице – *Regina Sacrum Rosarium*. Култ Богородице од Крунице ширио се активностима реда проповедника, доминиканаца.⁷⁷ Ту везу између Бого-

and the wooden cross at a chapel in the nearby town of Numana, which is believed to have been made by St. Nicodemus of Jerusalem in the 14th century. For this reason Numana-Sirolo used to be visited by the rule on the so-called Roman pilgrimage route, as well as in the situations when the main (and the only) goal of the pilgrimage was Loreto.⁷⁴

Two tiny medals were attached to a rosary composed of bone beads that was placed with a young deceased woman (G 11/2016). One of them had a depiction of Our Lady of Loreto on the front side (Fig. 7/4), which was by its elements similar to the previously considered medal, except for the angels that are missing in this medal. Also, there is a visible difference in the quality of the mould that does not favour this specimen – the figure of the Mother of God with Christ is not positioned in the centre of the scene, that is, of her chapel, and also the frame of the medal goes out of the surface of the object. Similar thing could also be observed on the back side that represents the Holy Eucharist, that is, the Holy Communion – in the centre there is a chalice from which the host comes out in a ray halo, with angels kneeling to the left and right (Fig. 7/5). It leaves an impression that there is enough space below the depiction for the name of the place where it was made, which in most cases was Rome (with clear signature ROMA).⁷⁵ However, because of the poor quality of the impression and the significant corrosion of the specimen, this cannot be established with certainty for the specimen from Palanka. The Holy Eucharist, which is the symbol for the Body and Blood of Christ, is one of the main sacraments – the unity which Christ established during the Last Supper (Matthew 26, 26 – 28; Mark 14, 22 – 24; Luke 22, 19 – 20). Significant representation of this depiction on the medals is a reflection, among other things, of the establishment of stronger veneration of the Holy Eucharist after the Council of Trent, especially during the 17th century.⁷⁶

Among the saintly medals that spread Marian devotions and, in particular, the devotion of the rosary, the Queen of the Holy Rosary – *Regina Sacrum Rosarium* – stands out. The cult of Our Lady of the Rosary spread with the activities of the order of preachers, Dominicans.⁷⁷ This link between the

⁷⁴ Ducci 2013: 94–95; Vélez 2019: 80–87.

⁷⁵ Azinović Bebek 2012: T. 26/367, 368, 38/520; Ducci 2013: Cat. No. 43–45, 361; Knez 2001: kat. br. 47; Krnjak 2010: kat. br. 15, 36.

⁷⁶ Leksikon 1985: 222–224; Škarica 2001: 316–317; Azinović Bebek 2012: 142.

⁷⁷ У XIII веку Свети Доминик је имао визију Богородице, која га је замолила да изговара круницу у доминиканским заједницама. Празник Богородице од крунице, који се про-

⁷⁴ Ducci 2013: 94–95; Vélez 2019: 80–87.

⁷⁵ Azinović Bebek 2012: T. 26/367, 368, 38/520; Ducci 2013: Cat. No. 43–45, 361; Knez 2001: kat. br. 47; Krnjak 2010: kat. br. 15, 36.

⁷⁶ Leksikon 1985: 222–224; Škarica 2001: 316–317; Azinović Bebek 2012: 142;

⁷⁷ In the 13th century, Saint Dominic had a vision of the Mother of God who asked him to say the Rosary in the Dominican

родице и доминиканаца сликовито приказују светачке медаљице, које се јављају у неколико блиских варијанти. На медаљници са некрополе Паланка представа на аверсу садржи централну представу Богородице, која седи, са дететом Христом у наручју и обоје пружају руке, са круницама, које испуњавају позадину (сл. 7/2), док је на реверсу представа Светог Доминика (сл. 7/3). У односу на ране, стојеће представе с краја XV века, током наредног столећа Богородица углавном седи. Таква представа се јавља и касније, на медаљицама које су израђене претежно током XVII века.⁷⁸ Свети Доминик (Domenico di Guzmán, 1170?–1221, кан. 1234) приказан је на реверсу медаљице као допојасна фигура са уобичајеним атрибутима – звездом на челу, љиљаном у левој руци и књигом у десној руци, којима се јасно истичу његова целомудреност, посвећеност проучавању Светог писма и медитацији.⁷⁹ Иако спада у ред светитеља који најчешће прати Краљицу свете крунице, међу познатим представама на медаљицама, допојасна фигура Светог Доминика среће се ређе у односу на друге, стојеће фигуре и попрсне портрете.

По садржају најкомплекснија је круница са две медаљице и крстом, која је пронађена уз жену средње животне доби (Г 9/2016; сл. 8). Мања међу њима је тзв. јубилејска медаљица – на аверсу је представа Светог степеништа са Светим Петром, који држи кључ, и Светим Павлом, који држи мач, док је у доњем делу испод линије ознака римске ковнице (сл. 8/3).⁸⁰ Због оштећења корозијом, представу на реверсу је тешко поуздано препознати, али се може исказати претпоставка. Наиме, у сачуваним елементима склоне смо да видимо представу Рођења Христовог, са дететом Исусом у јаслама као средишњим ликом између Богородице и Светог Јосифа, и фигуром краве у другом плану (сл. 8/4).⁸¹ Медаљице коване поводом јубилејских светих година имале су

славља 7. октобра, установио је папа Пије V 1571. године како би се одала захвалност Богородичином посредовању у победи хришћанске флоте против Турака у Лепанту, а 1716. празник је проширен на целу цркву, в. Fassbinder 2003: 297–298; Ducci 2013: 56–57; Azinović Bebek 2012: 107.

⁷⁸ Ducci 2013: Cat. No. 43–50; Krnjak 2010: kat. br. 17; Azinović Bebek 2012: T. 33/467; Reich 2018: Tab. 4/15.

⁷⁹ Leksikon 1985: 208; Ducci 2013: 180, Cat. No. 47, 48, 51, 52, 53, 54, 55, 59, 95; Fassbinder 2003: 315–316; Azinović Bebek 2012: T. 27/379–384; Krnjak 2010: kat. br. 17.

⁸⁰ Ducci 2013: 65–66, Cat. No. 62–84; Azinović Bebek 2012: T. 9/69, 71–74; Knez 2001: kat. br. 78, 79.

⁸¹ Azinović Bebek 2012: 274, T. 9/80, 32/441; Krnjak 2010: kat. br. 44.

Mother of God and the Dominicans is reflected pictorially in the saintly medals that appear in several related variants. On the medal from Palanka necropolis, the depiction on the obverse contains a central representation of the Mother of God sitting with child Christ in her arms and they both extend their hands with rosaries that fill out the background (Fig. 7/2), while on the reverse there is a depiction of Saint Dominic (Fig. 7/3). In comparison to the early, standing depictions, from the end of the 15th century, during the following century the Mother of God mostly sits. Such depiction appeared later as well, on the medals manufactured predominantly during the 17th century.⁷⁸ Saint Dominic (Domenico di Guzmán, 1170?–1221, canonised in 1234) is shown on the reverse of the medal as a half-length figure with usual attributes, a star on his forehead, a lily in his left hand and a book in his right hand, thus clearly emphasising his chastity, dedication to the study of the Scripture and meditation.⁷⁹ Although he belongs to the order of saints that most often accompany the *Regina Sacrum Rosarium*, among the familiar representations on medals the half-length figure of Saint Dominic is more rare in relation to the other, standing figures and bust portraits.

By its content, the most complex is the rosary with two medals and a cross, discovered beside a middle aged woman (G 9/2016; Fig. 8). The smaller among them is the so-called jubilee medal – on the obverse there is a depiction of the Holy Stairs with St Peter holding a key and St Paul holding a sword, while in the lower section below the line there is a sign of a Roman mint (Fig. 8/3).⁸⁰ Owing to the corrosion-inflicted damage, the depiction on the reverse is difficult to be recognised reliably, but it is possible to voice out a supposition. Namely, in the preserved elements we are prone to see a depiction of the Nativity of Christ, with baby Jesus in the crib as the central figure between the Mother of God and St Joseph, and a cow figure in the background (Fig.

congregations. The feast of Our Lady of the Rosary, marked on 7 October, was established by Pope Pius V in 1571 in order to express gratitude for the mediation of the Mother of God in the victory of the Christian fleet over the Ottomans in Lepanto, while in 1716 the feast was extended throughout the entire Church, see Fassbinder 2003: 297–298; Ducci 2013: 56–57; Azinović Bebek 2012: 107.

⁷⁸ Ducci 2013: Cat. No. 43–50; Krnjak 2010: kat. br. 17; Azinović Bebek 2012: T. 33/467; Reich 2018: Tab. 4/15.

⁷⁹ Leksikon 1985: 208; Ducci 2013: 180, Cat. No. 47, 48, 51, 52, 53, 54, 55, 59, 95; Fassbinder 2003: 315–316; Azinović Bebek 2012: T. 27/379–384; Krnjak 2010: kat. br. 17.

⁸⁰ Ducci 2013: 65–66, Cat. No. 62–84; Azinović Bebek 2012: T. 9/69, 71–74; Knez 2001: kat. br. 78, 79.

нарочити значај, јер су биле благосиљане и, уз то, вернике су подсећале на добијени опрост грехова приликом ходочашћа у Рим.⁸² Нажалост, не можемо знати о ком Јубилеју је реч, будући да година недостаје. Ипак, може се приметити да се иконографија Светог степеништа, пре свега изглед забата, у сличном виду јавља на медаљицама које су исковане поводом Јубилеја током XVII века, са највише аналогија међу примерцима из 1625. године.⁸³

Друга медаљица, знатно већа од јубиларне, на предњој страни има представу Свете евхаристије, а на задњој два светитеља и испод црте делимично видљив натпис (Лор)ето. Представа Свете евхаристије је сасвим јасна, укључујући и натпис који тече око ивица и који се интерпретира као *laudetur sanctissimum sacramentum* – хвалите свети сакрамент (сл. 9/2). За разлику од предње стране, представу на задњој страни није могуће са сигурношћу протумачити, не само због оштећења изазваних корозијом већ и због накнадног пробијања отвора за качење медаљице на круницу преко дела натписа (сл. 8/3). У покушају идентификације важан елемент свакако представља сачувани део текста, који апострофира светитеља мученика. Та реч написана је у једнини – MARTIRVM, чиме се а priori не искључује могућност да и други светитељ у овој представи буде препознат као такав. Оба светитеља су обучена у дуге хаљине и сваки у руци држи по палмину грану. По свим описаним елементима може се са доста сигурности претпоставити да је реч о представи римских мученика Светог Феликса и Светог Адаукта, за коју паралеле налазимо на медаљици из Ријеке (Хрват-

8/4).⁸¹ The medals forged on the occasion of the jubilee holy years had a particular importance, for they were blessed and, also, they reminded the faithful of the remission of sins during their pilgrimage to Rome.⁸² Unfortunately, we cannot know which Jubilee this was about, since the year is missing. Nevertheless, it may be noticed that the iconography of the Holy Stairs, in particular the depiction of the gable, appears in a similar manner on the medals forged for the Jubilees during the 17th century, with most analogies among the specimens from 1625.⁸³

The second medal, significantly bigger than the jubilee one, has the depiction of the Holy Eucharist on the front side, while on the back side there are two saints and below a line a partially visible inscription (Lor)eto. The depiction of the Holy Eucharist is quite clear, including also the inscription that goes around the edges and that is interpreted as *laudetur sanctissimum sacramentum* – praise the holy sacrament (Fig. 9/2). As opposed to the front side, it is not possible to interpret with certainty the depiction on the back side, not only because of the damages caused by corrosion, but also because of the subsequent making of an opening needed in order to attach the medal to the rosary which went across a part of the inscription (Fig. 8/3). An important element in the attempt to do the identification is certainly a part of the text that emphasises the martyr saint. This word is written as singular – MARTIRVM, which *a priori* does not exclude the possibility that the other saint in this depiction may be recognised as such. Both saints are dressed in long vestments and both hold in their hands a palm branch each. On the basis of all of the described elements, it may be presumed with a lot of certainty that this is a depiction of Roman martyrs St Felix and St Adauctus, for which we may find paral-

⁸² Прослава Јубилеја званично је уведена 1300. године, док је пракса ковања медаља поводом Јубилеја уведена знатно касније, 1450. године. У време папе Климента VIII, 1608. године уведен је нови дизајн јубиларних медаљица, са архетипом римског храма и хришћанским светитељима уместо паганских богова. На медаљицама су приказани најважнији елементи ходочашћа у граду, у виду четворих врата, која представљају четири базилике којима се заокружује ходочашће: гробна места апостола – Светог Петра у Ватикану и Светог Павла изван зидина, затим старо папско седиште у цркви Светог Јована у Латерану и у цркви Свете Марије Велике јасле за која се верује да је у њима рођен Исус Христос. Том приликом се такође симболичним чином, златним чекићем, отварају Света врата која се налазе уз предворје базилике Светог Петра и, уз то, верници се клечећи успињу Светим (Пилатовим) степеништем, за које се верује да га је Света Јелена пренела из Јерусалима у IV веку. В. Ducci 2013: 65–66; Azinović Bebek 2007: 393; Azinović Bebek 2012: 682.

⁸³ Ducci 2013: Cat. No. 62, 63–66, 70.

⁸¹ Azinović Bebek 2012: 274, T. 9/80, 32/441; Krnjak 2010: kat. br. 44.

⁸² The celebration of the Jubilees was officially introduced in 1300, while the practice of forging medals on the occasion of the Jubilees was introduced much later in 1450. In 1608, during Pope Clement VIII, a new design for jubilee medals was introduced, with an archetype of a Roman temple and Christian saints instead of pagan gods. The most important elements of the pilgrimage in the city were shown on the medals, in the shape of four doors that represented four basilicas that encase the pilgrimage: the grave sites of apostles St Peter in Vatican and St Paul outside the walls, then the old papal seat at the Church of St John in the Lateran and the crib that is believed to be the one in which Jesus Christ was born at the Church of St Mary Major. On this occasion, with a symbolic act, a golden hammer is used to open the Holy Door that is located by the vestibule of St Peter's Basilica and, beside this, while kneeling the faithful would climb the Holy Stairs (Stairs of Pilate) which are believed to have been transferred by St Helene from Jerusalem in the 4th century. See Ducci 2013: 65–66; Azinović Bebek 2007: 393; Azinović Bebek 2012: 682.

⁸³ Ducci 2013: Cat. No. 62, 63–66, 70.

ска).⁸⁴ Подсећања ради, римски свештеник Свети Феликс погубљен је за време владе цара Диоклецијана, заједно са непознатим хришћанином, који му се придружио на путу ка губилишту; отуда је непознати забележен као *Adauctus*, онај који је додат. И поред чињенице да година ковања недостаје, изглед прелазног дела између тела медаљнице и алке чешће налазимо на примерцима датованим у XVII век.⁸⁵

Као што је раније поменуто, поред медаљница, на круницу је био прикачен крст. Реч је о типу латинског крста са тролисним завршецима греда, у којима су смештене главе херувима. На предњој страни крста је Распеће са натписом (*titulus*) изнад корпуса (сл. 8/6), а на задњој представа Безгрешне – *Virgo Immaculata*, коју круне анђели, и изнад њих Свети дух у виду голубице (сл. 8/7). Овакав иконографски предложак култа Безгрешног зачећа настао је пред крај XV века, по свој прилици инспирисан стиховима из *Песме над њесмама* (Сва си лијепа, пријатељице моја, и на теби нема недостатака, Пј. 4, 7). У барокној интерпретацији раније атрибуте, међу којима су сунце, месец, звезде и други, замењују анђели.⁸⁶ Неколико крстова идентичних примерку из некрополе Паланка откривено је на налазиштима у Хрватској и Словенији, и сви су такође били су саставу круница.⁸⁷

Предочени елементи који одликују сахране на делом истраженој некрополи Паланка у Сремској Митровици, пре свега положај тела и предмети који су прилагани у тренутку смрти, као и полагање у дрвени сандук, уклапају се у слику погребне праксе на ширем подручју средње Европе током XVII–XVIII века.⁸⁸ Присуство побожних предмета – круница са додатим религијским медаљницама и крстовима – сведочанство су примљеног опроста (разрешења), који је као саставни део католичке погребне праксе озваничен издавањем *Римског рийтуала* 1614. године.⁸⁹ Поред духовне, девоци-

lels on a medal from Rijeka (Croatia).⁸⁴ As a reminder, Roman priest St Felix was executed during the reign of Emperor Diocletian, together with an unknown Christian who joined him on the way to the execution site; for this reason the unknown man was recorded as *Adauctus*, the one who was added. Despite the fact that the minting year is missing, the appearance of the transitory part between the body of the medal and the ring is found more frequently on the specimens dated back to the 17th century.⁸⁵

As it has been mentioned earlier, in addition to the medals, a cross was attached to the rosary. This is a Latin-type of cross with trefoil endings of the arms in which heads of cherubs are placed. On the front side of the cross there is a Crucifix with inscription (*titulus*) above the corpus (Fig. 8/6), while on the back side there is a depiction of the Immaculate One – *Virgo Immaculata*, crowned by angels and above them the Holy Spirit in the shape of a dove (Fig. 8/7). Such iconographic template of the Immaculate Conception cult was created towards the end of the 15th century, most likely inspired by the verses from the *Song of Songs* (You are altogether beautiful, my darling; there is no flaw in you, 4:7). In the Baroque interpretation, the former attributes, including sun, moon, stars and others, were replaced by angels.⁸⁶ Several crosses identical to the specimen from Palanka necropolis have been found at sites in Croatia and Slovenia, and they were all also a part of rosaries.⁸⁷

The discussed elements that characterised the burials in the partially surveyed Palanka necropolis in Sremska Mitrovica, primarily the position of the body and the goods that were placed with the deceased, as well as the placing of the body into a wooden coffin, fit into the picture of the funerary practice in the region of Central Europe during the 17th–18th century.⁸⁸ The presence of saintly objects – rosaries with added religious medals and crosses testify to the received remission (absolution) that is an integral part of the Catholic funerary practice made official by the issuance of the *Roman Ritual* in 1614.⁸⁹ In addition to the spiritual role, the devotion-

⁸⁴ Azinović Bebek 2012: T. 19/263.

⁸⁵ Azinović Bebek 2012: kat. br. 38, 39, 48, 52, 55, 75, 76, 256, 276, 277, 370, 371, 484; Fassbinder 2003: Taf. 3/1 (Kat. Nr. 81), 17/4 (Kat. Nr. 340).

⁸⁶ Leksikon 1985: 144–145.

⁸⁷ Azinović Bebek 2012: T. 60/805–812; Knez 2001: kat. br. 14.

⁸⁸ Нпр. Králiková 2007; Blažková, Omelka, Řebounová 2015; Azinović Bebek, Janeš 2016; Azinović Bebek 2020a.

⁸⁹ Blažková, Omelka, Řebounová 2015: 212–217.

⁸⁴ Azinović Bebek 2012: T. 19/263.

⁸⁵ Azinović Bebek 2012: kat. br. 38, 39, 48, 52, 55, 75, 76, 256, 276, 277, 370, 371, 484; Fassbinder 2003: Taf. 3/1 (Kat. Nr. 81), 17/4 (Kat. Nr. 340)

⁸⁶ Leksikon 1985: 144–145.

⁸⁷ Azinović Bebek 2012: T. 60/805–812; Knez 2001: kat. br. 14.

⁸⁸ For example, Králiková 2007; Blažková, Omelka, Řebounová 2015; Azinović Bebek, Janeš 2016, Azinović Bebek 2020a.

⁸⁹ Blažková, Omelka, Řebounová 2015: 212–217.

оналије су имале и декоративну улогу и као такве представљале су појединца у друштву.⁹⁰

Анализа девоционалија становништва сачрањеног на митровачкој некрополи Паланка допушта поједине закључке, које би у овом тренутку требало схватити као прелиминарне, с обзиром на релативно скромну истраженост налазишта. Када се посматрају контекстуално, међу њима је само у једном случају реч о круници са светачком медаљицом (сл. 6/1, 2), док остале представљају подсетнике на ходочашћа у два највећа нововековна ходочасничка средишта – Рим и Лорето, у једном случају поводом Јубилеја (сл. 8). Једна од девоционалија илуструје обичај да се приликом пута у Лорето посети и оближња Нумана – Сироло (сл. 6/4, 5), који је сликовито објашњен изреком: „Ко је видео Лорето, а није Сироло, видео је Мајку, а није Сина.“⁹¹ Видљиво је да преовлађују медалице посвећене поштовању Богородице, укључујући и примерак са приказом Краљице свете крунице и Светог Доминика на полеђини (сл. 7/2, 3), што не изненађује, с обзиром на то да су констатоване као прилози у гробовима женских индивидуа.⁹² На другим подручјима где су нововековна гробља знатно боље истражена а налази девоционалија бројнији, такође је утврђено преовлађујуће поштовање Богородице, како кроз светачке, тако и ходочасничке медалице, док су међу светитељима у већем броју примерака заступљени они из редова фрањеваца, исусоваца и бенедиктинаца.⁹³

МИТРОВИЦА И СРЕМСКА БИСКУПИЈА У РАНОМ НОВОМ ДОБУ – АРХЕОЛОШКА ПЕРСПЕКТИВА

Проучавање погребног обреда становништва на почетку новог доба, иако од недавно у фокусу европске археологије, има запажене

⁹⁰ Králiková 2009.

⁹¹ Изрека је написана у књизи Максимилијана Штурцела (Maximilian Sturtzel) *Reisbuchlein* из 1616. године и у оригиналу гласи: „Chi vede Loreto et non Sirol / Vede la madre et non il figliuol“; према Fassbinder 2003: 169.

⁹² Слична дистрибуција маријанских медалица утврђена је и у другим крајевима, на некрополама које су истражене у већем обиму од митровачке. И поред тога, досадашња истраживања су показала да се не може говорити о већој религиозности жена, такође ни о могућности да је у једном тренутку маријанска побожност потиснула поштовање Исуса Христа, в. Fassbinder 2003: 371.

⁹³ Azinović Bebek 2020a: 266–269.

als also played a decorative role and as such they represented an individual within the society.⁹⁰

The analysis of the devotionals of the population buried in Mitrovica's Palanka necropolis allows certain conclusions that should be considered as preliminary at this point, taking into account the relatively modest level of study of the site. When they are looked at contextually, there is only one case among them when we can talk about a rosary with a saintly medal (Fig. 6/1, 2), while the others are reminders of pilgrimages to two greatest modern history pilgrimage centres, Rome and Loreto, in one case on the occasion of a Jubilee (Fig. 8). One of the devotionals illustrates the custom to visit the nearby Numana-Sirola when going to Loreto (Fig. 6/4, 5), which is picturesquely explained by a saying “Who sees Loreto, but not Sirola, sees Mother and not the Son.”⁹¹ It may be seen that there is predominance of medals dedicated to the veneration of the Mother of God, including also a specimen with a depiction of the *Regina Sacrum Rosarium* and St Dominic on the reverse (Fig. 7/2, 3), which is not surprising taking into account that these have been found as goods in the graves of female individuals.⁹² In some other places where the Early Modern Period cemeteries have been explored better and the devotionals finds are more numerous, it has also been established that there is predominance of the veneration of the Mother of God, both through the saintly and through the pilgrimage medals, while among the saints there are higher numbers of those from the orders of Franciscans, Jesuits and Benedictines.⁹³

MITROVICA AND SYRMIA BISHOPRIC IN THE EARLY MODERN AGE – THE ARCHAEOLOGICAL PERSPECTIVE

Although in the focus of the European archaeology since recently, the study of the funerary rite of the population at the beginning of Modern Age has

⁹⁰ Králiková 2009.

⁹¹ The saying was written in the book by Maximilian Sturtzel, *Reisbuchlein*, from 1616 and in the original it reads: “Chi vede Loreto et non Sirol / Vede la madre et non il figliuol”; according to Fassbinder 2003:169.

⁹² Similar distribution of Marian medals has also been ascertained in other areas, on the necropolises that were surveyed to a larger degree than the one in Mitrovica. Even with this, the explorations conducted so far have shown that we cannot speak of a higher degree of religiousness among women or about a possibility that at some point Marian devotions suppressed the adoration of Jesus Christ; Fassbinder 2003: 371.

⁹³ Azinović Bebek 2020a: 266–269.

результате захваљујући обрађеним великим серијама гробова, такође и релативно бројним налазима девоционалија. За разлику од земаља средње и западне Европе, укључујући суседну Хрватску, у Србији је видљив недостатак систематски истражених налазишта, пре свега некропола с почетка новог века, и самим тим ово поље није било предмет археолошких проучавања. Та чињеница потцртава значај открића у Сремској Митровици, која је свој геостратешки, политички и културни значај задржала у оквирима два царства – Османског и Хабзбуршког. Иако у скромним габаритима, археолошки истражен простор на правцу улице Паланка исказао је изузетан потенцијал добијеним резултатима, који, стављени у контекст до сада познатих података из писаних докумената, отварају питања у вези са организацијом како живота у самом граду, тако и на подручју Срема током XVII–XVIII века, поред свега другог.

Као што је напред речено, презентовани резултати археолошких и физичко-антрополошких анализа обухватају сет података о граду и његовом становништву.

Сагледани у тематским (проблемским) сегментима топографије, демографије и културно-религијске сфере, они омогућавају поузданије тумачење уочених појава у нововековном хронолошком оквиру. Откривена некропола позиционирана је на месту данашње раскрснице улица Иринејеве, Војводе Степе и Паланке. Данас се та позиција налази у граду, међутим, граница насеља – вароши некада је била повучена према западу, тако да је гробље остало изван насељеног дела, као што је то било и у античко доба (тзв. „источна римска некропола“).⁹⁴ О времену заснивања тог гробља за сада нема података. Због ограниченог простора око катедралне цркве може се претпоставити да је гробље формирано у времену пре турског освајања Срема и да су сахране преосталог становништва на њему обављане и касније, у време турске власти.⁹⁵ На нешто каснијем плану Митровице, из 1763–1787. године, та позиција је означена топографском ознаком крста.⁹⁶ Преклапањем овог плана на савремену матрицу града, археолошко налазиште Паланка се идеално смешта на назначену позицију. Ово је, за сада, једино откривено нововековно хришћанско гробље.

attained notable results thanks to the processed large series of graves, as well as the relatively numerous finds of devotionals. As opposed to the central and western European countries, including neighbouring Croatia, there is a visible lack of systematically surveyed sites in Serbia, primarily the necropolises from the Early Modern Period and therefore this field has not been a subject of archaeological study. This fact underlines the significance of the discovery in Sremska Mitrovica that has retained its geostrategic, political and cultural importance within the scope of two empires – the Ottoman and the Habsburg ones. Although modest in size, the archaeologically surveyed area in the direction of Palanka Street has shown an exceptional potential through the obtained results which, put in the context of the data from written documents known so far, among other things opens questions in connection with the organisation both of the life in the city itself and in the region of Syrmia during the 17th–18th century.

As it has been said above, the presented results of the archaeological, and physical and anthropological analyses include a set of data on the city and its population.

When seen in thematic (issue-focused) segments of topography, demographics, and cultural and religious spheres, they enable a more reliable interpretation of the observed phenomena within the Early Modern Period chronological framework. The discovered necropolis is positioned at the present-day crossroad of Irinejeva, Vojvode Stepe and Palanka streets. Today, this site is within the city, however, the boundary of the settlement – the small town used to be pulled more to the west in the past, so that the necropolis remained outside the populated area, as was also the case during the Antiquity (the so-called East Roman necropolis).⁹⁴ As for the time when the necropolis was first founded, there is no data about it for the time being. On account of the limited space around the cathedral church, it may be presumed that the cemetery was formed during the period before the Ottoman conquest of Syrmia and that the burials of the remaining population were carried out here later as well, during the Ottoman rule.⁹⁵ In a somewhat later-date map of Mitrovica, from 1763–1787, this position is marked by a topographic sign of cross.⁹⁶ By overlapping this map and the contemporary city matrix, Palanka archaeological site fits ide-

⁹⁴ Miladinović-Radmilović, Radmilović 2015: 93, 213–215.

⁹⁵ О приликама у Сремској бискупији пред турске освајања в. Bubalo, Mitrović, Radić 2010: 61–67.

⁹⁶ Miladinović-Radmilović, Radmilović 2015: karta 17.

⁹⁴ Miladinović-Radmilović, Radmilović 2015: 93, 213–215.

⁹⁵ Concerning the circumstances in Syrmia Bishopric before the Ottoman conquests, see Bubalo, Mitrović, Radić 2010: 61–67.

⁹⁶ Miladinović-Radmilović, Radmilović 2015: karta 17.

Оно је, по свој прилици, слободно формирано, будући да на том месту о траговима зиданих структура, малој цркви или капели, нема пода-така у расположивој историјској грађи. Доку-менти тог времена помињу две цркве, обе у вароши и у рушевинама – једна је страдала већ приликом освајања Митровице, док се друга последњи пут помиње у дефтеру из 1566/1599. године.⁹⁷

Судећи по здравственом статусу станов-ништва, животни услови у Митровици у то доба били су тешки, како због мочварног тла, тако и због скромне, једноличне исхране и недостатка пијаће воде, уз тежак физички рад, којем су били изложени једнако жене и мушкар-ци. Због свега тога, као највероватнији узроци смрти наведене су респираторне и гастроинте-стиналне инфекције и маларија. Болести су погађале становнике свих животних доби, могуће и читаве породице, судећи по резултати-ма физичко-антрополошких анализа. Распоред гробова на ширем простору указује на знатну површину гробља, али истовремено може бити показатељ и мале заједнице хришћана у тада-шњој Митровици.

С друге стране, поједини предмети, попут тканина са златовезом и девоционалија, наговештавају бољи друштвени статус од оног који се чита из њихових земних остатака. Налази кру-ница са религијским медаљницама убедљиво сведоче о сахранама хришћана који су примили сакрамент болесничког помазања према прави-лима Католичке цркве. Ти налази покрећу важна питања времена обављених сахрана, околности под којима су крунице набављене и, у коначни-ци, ко је и у каквим околностима могао обавити обреде сахрана. Према резултатима наших ана-лиза, израду девоционалија требало би тражити у радионицама Рима и/или Лорета у раздобљу XVII века, највероватније у деценијама око сре-дине тог столећа. Набављене су приликом ходо-чашћа у та два најзначајнија европска ходочас-ничка средишта. Упркос чињеници да су нађене као прилози у женским гробовима, мало је веро-ватна помисао да су жене лично предузеле дуго

ally into the marked position. This is, for the time being, the only discovered Christian cemetery from the Early Modern Period. Most likely, it was formed freely, taking into consideration that the available historic materials provide no data of any traces of built structures, a small church or a chapel. The documents from this period mention two churches, both in the city and ruined – one was demolished already during the conquest of Mitrovica, while the other one was last mentioned in a defter from 1566/99.⁹⁷

Judging by the health status of the population, the living conditions in Mitrovica were very difficult at the time, both on account of the marshlands, and the modest, monotonous diet and the lack of drinking water, alongside arduous physical work that men and women equally were exposed to. Because of all of this, the most probably causes of death were respira-tory and gastrointestinal infections and malaria. The diseases affected the inhabitants of all ages, possibly even entire families, judging by the results of the physical and anthropological analyses. In addition, the distribution of the graves in the wider area indi-cates a significant surface area of the cemetery, but it may also be an indicator of a small community of Christians in the then Mitrovica.

On the other hand, different objects, such as the fabric with goldwork and devotionals, suggest a bet-ter social status than the one that may be read from their bodily remains. The finds involving rosaries with religious medals convincingly testify to the burials of Christians who had received the sacrament of the anointing of the sick, in line with the rules of the Catholic Church. These finds lay ground for important questions concerning the time of the buri-als, the circumstances under which the rosaries were procured and, eventually, who and under which cir-cumstances could carry out the burial rites. According to the results of our analyses, the devotionals were most probably manufactured at the workshops of Rome and/or Loreto during the 17th century, most likely in the decades around the middle of that cen-tury. They were acquired during the pilgrimage to the two most important European pilgrimage centres.

⁹⁷ Ђурђевић 1969: 87; Крстић 2007: 88–89; Bubalo, Mitrović, Radić 2010: 98. С тим у вези, остаје отворено и питање да ли је после турског освајања Митровице катедрална црква неко време, и делом, била претворена у џамију. Иако налаз нишана у ареалу цркве Марије Магдалене (локалитет 37) то наговештава (Jeremić 2006: 156), у тумачењима просторног распореда сакралних објеката и некропола потребно је задр-жати опрез, свакако до окончања археолошких истраживања на поменутих налазиштима.

⁹⁷ Ђурђевић 1969: 87; Крстић 2007: 88–89; Bubalo, Mitrović, Radić 2010: 98. In connection with this, it remains an open ques-tion whether after the Ottoman conquest the cathedral in Mitrovica was partially and for a while turned into a mosque. Although a *nišan* (a Muslim vertical grave marker) found in the areal of the Church of Mary Magdalene (site 37) may suggest this (Jeremić 2006: 156), it is important to stay on the side of caution when interpreting the spatial distribution of sacral structures and necropolises, certainly until the completion of archaeological explorations at the said sites.

ходочашће, које је веома захтевно у сваком погледу: организационом, физичком и материјалном, као и у несигурним временима каква су тада владала. Због свега тога, склоне смо да њихово присуство у обреду сахране протумачимо као поклон оболелој особи од мушке особе која је обавила ходочашће. У случају девоционалија из гроба 9/2016, може се чак претпоставити посебна жеља болеснице (покојнице), због њиховог јубиларног значења. На овом месту потребно је запитати се: ко је био у прилици и могућности да таква ходочашћа обавља? Мада не искључујемо могућност да је то могао бити представник митровачке католичке заједнице, с обзиром на до сада разматране околности у којима припадници те заједнице живе у Митровици, вероватнијим нам се чини да је ходочастио неко од мисионара Сремске бискупије, односно неко у њихово име.⁹⁸ Међу мисионарима би најпре могли бити свештеници из реда фрањеваца, који су врло ревностно бринули о верницима у крајевима под турском управом.⁹⁹

Посматрана у светлу досадашњих сазнања, заштитна археолошка истраживања на налазишту Паланка у Сремској Митровици донела су драгоцене податке. Ти подаци имају нарочиту вредност када се сагледају у контексту политичких, етничких и верских прилика у Срему. Понуђена тумачења археолошке грађе, на тренутном, скромном степену (теренске) истражености могу се, и требало би бити схваћена као прелиминарна, истовремено и индикативна за правце даљих изучавања. Стога се овај рад може посматрати и као прилика да се подстакну истраживања нововековне Митровице, која би била успостављена на широј, мултидисциплинарној основи.

⁹⁸ О животу верника католика после турских освајања нема много података. Од 1526. године сремски бискупи су нерезиденцијални, а ситуација на терену је тешка. Током XVII века бригу о областима под турском влашћу преузела је новооснована Конгрегација за пропаганду вере (1622), в. Bubalo, Mitrović, Radić 2010: 78–106; Vanino 1934.

⁹⁹ Bubalo, Mitrović, Radić 2010: 81. Фрањевци су били међу полазницима Илирског колегија (*Collegium Illyricum*) у Лорету, основаном да би се младићи са Балкана школовали за дужности мисионара Католичке цркве у земљама под турском влашћу. Полазници су изучавали граматiku, хуманистику, филозофију и моралну теологију, в. Dević 2006; Vanino 1934: 224.

Despite the fact that they were found as goods in female graves, the very notion that women personally undertook a long pilgrimage, which is demanding in every aspect, organisational, physical and material, and during the unsafe times as predominated in that epoch, is very unlikely. Because of all of this, we are prone to interpret their presence in the burial rite as a gift from male person that had conducted the pilgrimage for the ailing person. In case of the devotionals from grave 9/2016, it may be even presumed that they were a special wish of the ill (dead) woman, on account of their jubilee significance. At this point it is necessary to ask: who had the opportunity and the possibility to undertake such pilgrimages? Although we cannot exclude a possibility that this may have been a representative from Mitrovica's catholic community, bearing in mind the so far considered circumstances under which members of this community lived in Mitrovica, it seems more probable that the pilgrimage was undertaken by some of the missionaries from Syrmia bishopric, that is, by somebody else, but in their name.⁹⁸ The missionaries could most likely include priests from the Franciscan order who very zealously took care of the faithful in the areas under the Ottoman rule.⁹⁹

Observed in the light of the findings so far, the protective archaeological explorations at Palanka site in Sremska Mitrovica have brought valuable data. This data have a particular significance when viewed in the context of the political, ethnic and religious circumstances in Syrmia. The offered interpretations of the archaeological material at the current, modest degree of (field) research may and should be seen as preliminary, as well as indicative for the directions of further studies. Therefore, this paper may also be seen as an opportunity to encourage the study of Mitrovica in the Early Modern Period that would be based on a broader, multi-disciplinary foundation.

⁹⁸ There is not a lot of data about the life of Catholic believers after the Ottoman conquests. From 1526, Syrmia bishops were non-residentials, while the situation in the field was dire. During the 17th century, the care of the areas under the Ottoman rule was taken over by the newly-founded Congregation for the propagation of the faith (1622). See Bubalo, Mitrović, Radić 2010: 78–106; Vanino 1934.

⁹⁹ Bubalo, Mitrović, Radić 2010: 81. The Franciscans were among the students of the *Collegium Illyricum* in Loreto, founded in order to provide an opportunity for the young men from the Balkans to be trained for the duties of the Catholic Church missionaries to the lands under the Ottoman rule. The students studied grammar, humanistic sciences, philosophy and moral theology. See Dević 2006; Vanino 1934: 224.

Литература / Literature:

- Бикић В. 2013, „У руке Твоје Оче предајем дух свој“ – Девоционалије аустријске војске са Београдске тврђаве, Саопштења XLV, 227–249.
- Бикић В., ур., 2019, *Барокни Београд – преображаји 1717–1739*, Београд.
- Веселичић М. 2008, *Сахрањивање током средњег века и новијег доба у праиспоријским тумулима у чачанском крају*, Зборник радова Народног музеја XXXVIII, Чачак, 83–120.
- Гавриловић С. 1969, *Седишће шпана Граничарског јука*, Сремска Митровица, У част двадесетпетогодишњице ослобођења града, 1944–1969, 93–117.
- Ђурђевић Б. 1969, *Шехер Митровица – Пад Митровице под турску власт (1526)*, Сремска Митровица, У част двадесетпетогодишњице ослобођења града, 1944–1969, 73–90.
- Ђурић-Срејић М. 1995, *Увод у физичку антропологију древних популација*, Београд.
- Зиројевић О. 1977, *Белешке Евлије Челебије о насељима на путу од Београда до Будима у светлу савремених извора*, Историјски часопис XXIV, 161–175.
- Јеремић М. 2004, *Културне грађевине хришћанског Сирмијума, Сирмијум и на небу и на земљи*, Sirmium 2, Сремска Митровица, 46–78.
- Јесретић М. 2007, *Преглед археолошких исцртавања Сирмијума од 1991. до 2006. године*, Зборник Музеја Срема 7, Сремска Митровица, 29–40.
- Крстић А. 2007, *Време турске власти у Срему*, Срем кроз векове – слојеви култура Фрушке Горе и Срема, ур. М. Матицки, Београд–Беоцин, 75–100.
- Маслова Г. С. 1984, *Народна одежда в восточнославянских традиционных обычаях и обрядах XIX – начала XX в.*, Москва.
- Миладиновић-Радмиловић Н., Бикић В. 2022, *Смрт и сахрана на почетку новог доба – некропола на налазишту Бубањ код Ниша*, Вишеслојни праисторијски локалитет Бубањ, ископавања 2008–2014. године, ур. А. Булатовић, Т. Трајковић-Филиповић, Д. Милановић, Београд, 178–225.
- Милошевић А. 2012, *Светачке медаље из Смедеревске тврђаве. Прилог проучавању визуелне културе католика у време аустријске владавине Србијом 1718–1739*, Смедеревски зборник 3, 39–70.
- Милошевић П. 1974–1978, *Игњати Јунг, један од пионира археолошког рада у Срему*, Рад војвођанских музеја 23–24, 55–62.
- Милошевић П. 2001, *Археологија и историја Сирмијума*, Нови Сад.
- Поповић И. 2013, *Сирмијум – царска резиденција, јанонска некропола и хришћанска глава Илирика*, Константин Велики и Милански едикт, рађање хришћанства у римским провинцијама на тлу Србије, ур. И. Поповић, Б. Борић Брешковић, Београд, 102–116.
- Петровић Д., Капустина Ј. 2011, *Из лексике Качера*, Српски дијалектолошки зборник LVIII, Расправе и грађа, ур. С. Реметић, 1–336.
- Поповић М., Бикић В. 2004, *Комплекс средњовековне митрополије у Београду – исцртавања у Доњем граду Београдске тврђаве*, Београд.
- Симић З. 1992, *Мађарско гробље у Цветовцу*, Колубара 1, Београд, 23–34.
- Симић З., Благојевић М. 1995, *Мађарско гробље у Цветовцу*, Колубара 2, Београд, 65–80.
- Стојковски Б. 2013, *Августинци и доминиканци у средњовековном Срему*, Средњовековна насеља на тлу Војводине – историјски догађаји и процеси, ур. Ђ. Харди, Сремска Митровица – Нови Сад, 145–157.

*

- Albert A. M., Maples W. R. 1995, *Stages of epiphyseal union for thoracic and lumbar vertebral centra as a method of age determination for teenage and young adult skeletons*, Journal of Forensic Sciences 40, 623–633.
- Anzulović I. 2007, *Ukrasno uporabni predmeti na zadarskom području u povijesnim izvorima od 13. do konca 16. st.*, Radovi Zavoda za povijesne znanosti HAZU u Zadru 49/2007, 239–287.
- Azinović Bebek A. 2009, *Novovjekovni nalazi u grobovima 17. i 18. stoljeća oko crkve Sv. Nikole biskupa u Žumberku*, Vjesnik Arheološkog muzeja u Zagrebu XLII/1, 463–488.
- Azinović Bebek A. 2012, *Novovjekovni nabožni predmeti nađeni prigodom arheoloških istraživanja na lokalitetima sjeverozapadne Hrvatske*, Doktorski rad u rukopisu, Sveučilište u Zagrebu, Filozofski fakultet, Zagreb.
- Azinović Bebek A. 2020, *Die Angehörigen der römisch-katholischen und der griechisch-katholischen Kirche im Gebiet von Žumberak (Kroatien) in der Frühen Neuzeit*, Leben mit dem Tod, Der Umgang mit Sterblichkeit in Mittelalter und Neuzeit, Hrg. T. Kührtreiber, R. Risy, G. Scharrer-Liška, C. Theune, Beiträge zur Mittelalterarchäologie in Österreich 35/2019, Wien, 361–372.

- Azinović Bebek A. 2020a, *Early modern cemeteries Lobar, Ilok and Rijeka; similarities and differences in funeral customs*, Life and death in mediaeval and early modern times, eds. S. Krznar, T. Sekelj Ivančan, J. Belaj, T. Tkalčec, Zbornik Instituta za arheologiju 14, Zagreb, 261–270.
- Azinović Bebek A., Janeš A. 2016, *Kasnosrednjovjekovno i novovjekovno groblje uz crkvu Uznesenja Blažene Djevice Marije u Rijeci*, Arheološka istraživanja prostorne cjeline Trga Pul Vele crkve u Rijeci, Knjiga II – Srednjovjekovno i novovjekovno razdoblje, ur. N. Radić Štivić, L. Bekić, Rijeka, 41–334.
- Azinović Bebek A., Janeš A. 2016a, *Groblje oko crkve sv. Nikole biskupa u Žumberku*, Groblja i pogrebni običaji u srednjem i ranom novom vijeku na prostoru sjeverne Hrvatske, ur. S. Krznar, T. Sekelj Ivančan, T. Tkalčec, J. Belaj, Zbornik Instituta za arheologiju 4, Zagreb, 123–139.
- Bass W. M. 1995, *Human Osteology, A Laboratory and Field Manual*, Columbia.
- Belaj J. 2006, *Interpretiranje novovjekovnih nalaza iz grobova crkve sv. Martina na Prozorju*, Prilozi Instituta za arheologiju 23, 257–294.
- Bikić V., Miladinović-Radmilović N. 2016, *Vojnik ili sveštenik: slučaj groba sa Beogradske tvrđave*, Bioarchaeology in Balkans. Methodological, comparative and reconstructive studies of life in the past. Papers of the Bioarchaeological section of The Serbian Archaeological Society / Bioarheologija na Balkanu. Metodološke, komparativne i rekonstruktivne studije života u prošlosti, eds. N. Miladinović-Radmilović, S. Vitezović, Radovi Bioarheološke sekcije Srpskog arheološkog društva, Beograd – Sremska Mitrovica, 159–183.
- Bikić V., Miladinović-Radmilović N. 2018, *Female identity at the beginning of the Modern Age – A bride's burial at Bubanj near Niš (Serbia)*, The archaeology of women: Mortuary practices and bioarchaeological reconstruction, eds. M. Gligor, A. Soficaru, Annales Universitatis Apulensis. Series Historica (AUASH) 22/1, 241–264.
- Bikić V., Miladinović-Radmilović N. 2020, *Life, Death and Burial – Multidisciplinary Approach to Interpretation of Medieval and Early Modern Age Evidence*, Life and Death in Medieval and Early Modern Times, eds. S. Krznar, T. Sekelj Ivančan, J. Belaj, T. Tkalčec, Zbornik Instituta za arheologiju 14, Zagreb, 203–214.
- Black S., Scheuer L. 1996, *Age Changes in the Clavicle: from the Early Neonatal Period to Skeletal Maturity*, International Journal of Osteoarchaeology 6, 425–434.
- Blažková G., Omelka M., Řebounová O. 2015, *Death and Burial in Post-medieval Prague*, The Archaeology of Death in Post-medieval Europe, ed. S. Tarlow, Warsaw–Berlin, 204–221.
- Brothwell D. R. 1965, *Digging up bones: The Excavation, Treatment, and Study of Human Skeletal Remains*, London.
- Brothwell D. R. 1981, *Digging up bones: The Excavation, Treatment, and Study of Human Skeletal Remains*, Third edition, revised and updated, Ithaca, New York.
- Bubalo Đ., Mitrović K., Radić R. 2010, *Jurisdikcija katoličke crkve u Sremu*, Beograd.
- Buikstra J. E., Ubelaker D. H. 1994, *Standards for data collection from human skeletal remains*. Arkansas Archeological Survey Research Series, No 44, Fayetteville, Arkansas.
- Burić T. 2005, *I ritrovamenti piu antichi di rosari in Dalmazia*, Starohrvatska prosvjeta III/30 (2003), 199–237.
- Burns K. R. 2013, *Forensic Anthropology Training Manual*, Third ed., Boston, Columbus, Indianapolis, New York, San Francisco, Upper Saddle River, Amsterdam, Cape Town, Dubai, London, Madrid, Milan, Munich, Paris, Montréal, Toronto, Delhi, Mexico City, São Paulo, Sydney, Hong Kong, Seoul, Singapore, Taipei and Tokyo.
- Carlson D. S., Armelagos G. J., Van Gerven D. P. 1974, *Factors influencing the etiology of cribra orbitalia in prehistoric Nubia*, Journal of Human Evolution 3, 405–410.
- Cvetnić S. [s.a.], *Ikonografija nakon Tridentskoga sabora i hrvatska likovna baština*, Zagreb.
- Ćimin R. 2016, *Osobitosti kasnosrednjovjekovnoga i novovjekovnoga groblja uz župnu crkvu sv. Martina u Virju*, Groblja i pogrebni običaji u srednjem i ranom novom vijeku na prostoru sjeverne Hrvatske, ur. S. Krznar, T. Sekelj Ivančan, T. Tkalčec, J. Belaj, Zbornik Instituta za arheologiju 4, Zagreb, 108–122.
- Dević A. 2006, *Naši pitomci u Loretu*, Diacovensia: teološki prilozi 14/2, 441–471.
- Ducci M. 2013, *Pellegrinaggi Casentinesi tra XVII e XIX secolo. La testimonianza delle medaglie devozionali*, Napoli.
- Evlija Čelebi 1979, *Putopis, odlomci o jugoslavenskim zemljama*, prevod, uvod i komentari H. Šabanović, Sarajevo.
- Fahlander F., Oestigaard T. 2008, *The Materiality of Death: Bodies, Burials, Beliefs*, The Materiality of Death: Bodies, Burials, Beliefs, ed. F. Fahlander, T. Oestigaard, Oxford, 1–16.
- Fassbinder S. 2003, *Wallfahrt, Andacht und Magie. Religiöse Anhänger und Medaillen – Beiträge zur neuzeitlichen Frömmigkeitsgeschichte Südwestdeutschlands aus archäologischer Sicht*, Zeitschrift für Archäologie des Mittelalters 18, Bonn.
- Ferembach D., Schwidetzky I., Stloukal M. 1980, *Recommendations for age and sex diagnosis of skeletons*, Journal of Human Evolution 7, 517–549.

- Flecker H. 1942, *Time of Appearance and Fusion of Ossification Centres as Observed by Roentgenographic Methods*, American Journal of Roentgenology 47, 97–159.
- Francis Jr. P. 2008, *The Venetian bead story*, Beads 20, 62–80.
- Fundort Kloster – Archäologie im Klösterreich*, Katalog zur Ausstellung im Stift Altenburg vom 1. Mai bis 1. November 2000, Fundberichte aus Österreich, Materialheft A 8, Wien 2020.
- Gaál A. 1982, *A dombóvár-békatói XVI–XVII. századi temető*, A Szekszárdi Béri Balogh Ádám Múzeum Évkönyve X–XI/1979–1980, Szekszárd, 133–223.
- Garn S., Lewis A., Kerewsky R. 1965, *X-linked inheritance of teeth size*, Journal of Dental Research 44, 439–441.
- Gray's Anatomy*, 34th ed., London, 1967.
- Greulich W. W., Pyle S. I. 1959, *Radiographic Atlas of Skeletal Development of the Hand and Wrist*, Stanford.
- Hacquet B. 1800–1808, *Abbildung und Beschreibung der südwest-und östlichen Wenden, Illyrer und Slaven*, I–V, Paris.
- Haret G., Dariaux A., Quenu J. 1927, *Atlas de Radiographie du Système Osseux Normal*, Paris.
- Hauser G., De Stefano G. F. 1989, *Epigenetic Variants of Human Skull*, Stuttgart.
- Hillson S. 1990, *Teeth*, Cambridge.
- Hillson S. 1996, *Dental Anthropology*, Cambridge.
- Işcan M. Y., Loth S. R., Wright R. K. 1984, *Metamorphosis at the sternal rib end: A new method to estimate age at death in males*, American Journal of Physical Anthropology 65, 147–156.
- Işcan M. Y., Loth S. R., Wright R. K. 1984a, *Age estimation from the rib by phase analysis: White males*, Journal of Forensic Sciences 29, 1094–1104.
- Işcan M. Y., Loth S. R., Wright R. K. 1985, *Age estimation from the rib by phase analysis: White females*, Journal of Forensic Sciences 30, 853–863.
- Jeremić M. 2006, *The relationship between the urban physical structures of medieval Mitrovica and Roman Sirmium*, Hortus Artium Mediaevalium 12, 137–161.
- Kisić A. 1982, *Nešto o trgovačkom brodu koji je nastradao u Koločepskom kanalu kod Dubrovnika krajem XVII. ili početkom XVIII. stoljeća*, Anali Zavoda za povijesne znanosti JAZU u Dubrovniku 19–20, 143–163.
- Knez D. 2001, *Svetinjice iz zbirke Narodnega muzeja Slovenije*, Ljubljana.
- Knez D. 2011, *Od zore do mraka. Križi iz zbirke Narodnega muzeja Slovenije / From Dawn till Dusk. Crosses in the Collection of the National Museum of Slovenia*, Ljubljana.
- Korpiola M., Lahtinen A., eds., 2015, *Cultures of Death and Dying in Medieval and Early Modern Europe*, Helsinki.
- Králiková M. 2007, *Pohřební rítus 16.–18. pohřební rítus 16.–18. století na území střední Evropy*, Panorama antropologie: biologické – sociální – kulturní 35, ed. J. Malina, Brno.
- Králiková M., Králik M. 2009, *Devocionálne jako předměty religiózní i dekorativní pohvany*, Ornament – oděv – šperk, Archaické projevy materiální kultury, ed. A. Křížová, Etnologické studie 5, Brno, 170–186.
- Krnjak O. 2010, *Svetačke medaljice – pobožna znamenja žiteljica samostana Sv. Teodora u Puli / Le medagliette devozionali – insegne religiose delle abitanti il convento di S. Teodoro a Pola*, Pula.
- Krznar S. 2016, *Cirkvišče, ritualno mjesto starih Torčanaca*, Arheologija Torčeca. Izbor iz Arheološke zbirke obitelji Zvijerac, Koprivnica, 55–64.
- Krznar S., Sekelj Ivančan T., Belaj J., Tkalčec T., eds. 2020, *Life and Death in Medieval and Early Modern Times*, Zbornik Instituta za arheologiju 14, Zagreb.
- Leksikon 1985, *Leksikon ikonografije, liturgike i simbolike zapadnog kršćanstva*, Zagreb.
- Lovejoy C. O. 1985, *Dental Wear in the Libben Population: Its Functional Patterns and Role in the Determination of Adult Skeletal Age at Death*, American Journal of Physical Anthropology 68, 47–56.
- Lovejoy C. O., Meindl R. S., Pryzbeck T. R., Mensforth, R. P. 1985, *Chronological metamorphosis of the auricular surface of the ilium: A new method for the determination of skeletal age at death*, American Journal of Physical Anthropology 68, 15–28.
- Maresh M. M. 1970, *Measurements from roentgenograms, heart size, long bone lengths, bone, muscles and fat widths, skeletal maturation*, Human growth and Development, ed. R. W. McCammon, Springfield, 155–200.
- Mays S. 1998, *The Archaeology of Human Bones*, London – New York.
- McKern T., Stewart T. D. 1957, *Skeletal Age Changes in Young American Males, Analyzed from the Standpoint of Identification*, Environmental Protection Research Division (Quarter-Master Research and Development Center, U.S. Army, Natick, Massachusetts), Technical Report EP-45.

- Meindl R. S., Lovejoy C. O. 1985, *Ectocranial suture closure: A revised method for the determination of skeletal age at death and blind tests of its accuracy*, American Journal of Physical Anthropology 68, 57–66.
- Mensforth R. P. 1990, *Paleodemography of the Carlston Annis (Bt-5) late archaic skeletal population*, American Journal of Physical Anthropology 82, 81–99.
- Mérai D. 2007, “*The True and Exact Dresses and Fashion*” *Archaeological Clothing Remains and their Social Contexts in Sixteenth- and Seventeenth-Century Hungary*, MA Thesis in medieval studies, Central European University, Budapest.
- Mikić Ž. 1978, *O antropološkoj metodologiji terenske obrade skeletnih nalaza*, Godišnjak Centra za balkanološka ispitivanja ANUBiH 16/14, 3–44 (201–242).
- Miladinović-Radmilović N. 2011, *Necropolis*, Sirmium 4, Sremska Mitrovica.
- Miladinović-Radmilović N., Bikić V. 2015, *Beheading at the Dawn of the Modern Age: The Execution of Noblemen during Austro-Ottoman Battles for Belgrade in the Late 17th century*, Trends in Anthropology 1, eds. K. Gerdau-Radonjić, K. McSweeney, Oxford–Philadelphia, 61–75.
- Miladinović-Radmilović N., Radmilović M. 2015, *Pisma Ignjata Junga*, Sirmium 6, Sremska Mitrovica.
- Miladinović-Radmilović N. 2019, *Metodologija utvrđivanja individualne starosti skeleta sa arheoloških nalazišta*, Beograd – Sremska Mitrovica.
- Miquel-Feucht M. J., Polo-Cerdá M., Villalain-Blanco J. D. 1999, *El síndrome criboso: criba femoral vs criba orbitaria*, Sistematización metodológica en Paleopatología, ed. J.A. Sánchez, Jaén, Spain, 221–237.
- Miquel-Feucht M. J., Polo-Cerdá M., Villalain-Blanco J. D. 1999a, *Anthropological and paleopathological studies of a mass execution during the War of Independence in Valencia, Spain (1808–1812)*, Journal of Paleopathology 11/3, 15–23.
- Miquel-Feucht M. J., Polo-Cerdá M., Villalain-Blanco J. D. 1999b, *Cribra orbitalia vs. cribra femora: new contributions to the cribrose syndrome*, Journal of Paleopathology 11, 84.
- Oxenham M. F., Cavill I. 2010, *Porotic hyperostosis and cribra orbitalia: the erythropoietic response to iron-deficiency anaemia*, Anthropological Science 118/3, 199–200.
- Pleše T., Azinović-Bebek A. 2005, *Arheološka istraživanja župne crkve Marije Magdalene u Čazmi / Archaeological research at the parish church of Mary Magdalene in Čazma*, Opvscula Archaeologica 29, 287–305.
- Polo-Cerdá M., Miquel-Feucht M., Villalain-Blanco J. D. 1999, *Un modelo experimental de cribra orbitalia: estudio preliminar*, Sistematización metodológica en Paleopatología, ed. J. A. Sánchez, Jaén, Spain, 201–212.
- Polo-Cerdá M., Miquel-Feucht M., Villalain-Blanco J. D. 1999a, *Experimental cribra orbitalia in Wistar rats: an etiopathogenic model of porotic hyperostosis and other porotic phenomens*, Journal of Paleopathology 11, 95.
- Polo-Cerdá M., Miquel-Feucht M., Villalain-Blanco J. D. 2000, *Indicadores de salud paleonutricional: revisión bibliográfica y nuevas aportaciones*, Contributos das Ciências e das Tecnologias para a Arqueologia da Península Iberica, IX, ed. J. V. Oliveira, Peninsular Porto, 381–390.
- Popović V. 2003, *Blaženi Irenej, prvi episkop Sirmijuma*, Sirmijum, grad careva i mučenika, Sirmium 1, Sremska Mitrovica, 259–263.
- Predovnik K., Dacar M., Lavrinec M. 2008, *Cerkev sv. Jerneja v Šentjerneju. Arheološka izkopavanja v letih 1985 in 1986*, Archaeologia historica Slovenica 6, Ljubljana.
- Putanec V. 1992, *Etimološka istraživanja o terminu krunica i njegovim sinonimima*, Rasprave: Časopis Instituta za hrvatski jezik i jezikoslovlje 18/1, 159–164.
- Radić Rossi I., Nicolardi M., Batur K. 2016, *The Gnalić Shipwreck: Microcosm of the Late Renaissance World*, Croatia at the Crossroads A consideration of archaeological and historical connectivity, eds. D. Davison, V. Gaffney, P. Miracle, J. Sofaer, Oxford, 223–248.
- Rauber A., Kopsch F. 1952, *Lehrbuch und Atlas der Anatomie des Menschen 18*, Leipzig.
- Reich S. 2018, *Kora újkori kegyérmék*, Ethnographia 129/2, 198–232.
- Renshaw L., Powers N. 2016, *The archaeology of post-medieval death and burial*, Post-Medieval Archaeology 50/1, 159–177.
- Roberts C., Manchester K. 1995, *The Archaeology of Disease*, New York.
- Schaefer M., Black S., Scheuer L. 2009, *Juvenile Osteology. A Laboratory and Field Manual*, Amsterdam, Boston, Heidelberg, London, New York, Oxford, Paris, San Diego, San Francisco, Singapore, Sydney, Tokyo.
- Scheuer L., Black S. 2000, *Developmental Juvenile Osteology*, Amsterdam, Boston, Heidelberg, London, New York, Oxford, Paris, San Diego, San Francisco, Singapore, Sydney, Tokyo.
- Schutzowski H. 1993, *Sex Determination of Infant and Juvenile Skeletons: I. Morphognostic Features*, American Journal of Physical Anthropology 90, 199–205.

- Simonsen M. F. 2018, *Medieval Pilgrim Badges. Souvenirs or valuable charismatic Objects?*, Charismatic Objects From Roman Times to the Middle Ages, eds. M. Vedeler, I. Marit Røstad, S. Kristoffersen, A. Tsigaridas Glørstad, Oslo, 169–196.
- Stuart-Macadam P. 1991, *Anaemia in Roman Britain: Poundbury camp*, Health in Past Societies: Biocultural Interpretations of Human Skeletal remains in Archaeological Contexts, eds. H. Bush, M. Zvelebil, Oxford, 101–113.
- Šlaus M. 2006, *Bioarheologija – demografija, zdravlje, traume i prehrana strohrvatskih populacija*, Zagreb.
- Škarica M. 2001, *Štovanje euharistije izvan mise od prvih stoljeća do uključivo Drugoga vatikanskog sabora*, Crkva u svijetu 36/3, 307–330.
- Tarlow S., ed., 2015, *The Archaeology of Death in Post-medieval Europe*, Warsaw–Berlin.
- Todd T. W. 1920, *Age changes in the pubic bone: I The male white pubis*, American Journal of Physical Anthropology 3, 285–334.
- Todd T. W. 1921, *Age changes in the pubic bone: II The pubis of the male Negro-white hybrid; III The pubis of the white female; IV The pubis of the female Negro-white hybrid*, American Journal of Physical Anthropology 4, 1–70.
- Todd T. W. 1921a, *Age changes in the pubic bone: VI The interpretation of variations in the symphyseal area*, American Journal of Physical Anthropology 4, 407–424.
- Trotter M., Gleser G. C. 1952, *Estimation of stature from long bones of American whites and Negroes*, American Journal of Physical Anthropology 10, 463–514.
- Vallois H. W. 1937, *La Durre de la vie chez l'Homme fossile*, L'Anthropologie 47, 499–532.
- Vanino M. 1934, *Predlozi Bartola Kašića Svetoj Stolici za spas i procvat katoličanstva u Turskoj (1613. i 1614.)*, Croatia Sacra 4/8, 217–254.
- Vélez K. 2019, *The Miraculous Flying House of Loreto – Spreading Catholicism in the early Modern World*, Princeton–Oxford.
- Vujović M., Lučić B. 2022, *Les tombes du site «Palanka», fouilles archéologiques l'année 2016*, Rome and After in Central and Eastern Europe. Archaeology and history (3rd c. BC – 8th c. AD) (ROMA) 1: La basilique Saint-Irénée de Sirmium et sa nécropole, eds. I. Popović, M. Vasić, J. Guyon, D. Moreau, Turnhout, 201–209.
- Walker P. 1986, *Porotic hyperostosis in a marine-dependent California Indian population*, American Journal of Physical Anthropology 69, 345–354.
- Walker P. L., Bathurst R. R., Richman R., Gjerdrum T., Andrushko V. A. 2009, *The Causes of Porotic Hyperostosis and Cribra Orbitalia: A Reappraisal of the Iron-Deficiency-Anemia Hypothesis*, American Journal of Physical Anthropology 139, 109–125.
- Webb P. A. O., Suchey J. M. 1985, *Epiphyseal Union of the Anterior Iliac Crest and Medial Clavicle in a Modern Multiracial Sample of American Males and Females*, American Journal of Physical Anthropology 68, 457–466.
- Wolff-Heidegger G. 1954, *Atlas der Systematischen Anatomie des Menschen*, 1, Basel – New York.
- Zmaić V. 2009, *Ostaci tereta potonulog trgovačkog broda s početka 17. st. na lokalitetu Mijoka kod otoka Murtera*, Jurišićev zbornik, ur. L. Bekić, Zagreb, 430–442.